

НИИ нейрохирургии им. акад. Н.Н.Бурденко, Москва

Шиманский В.Н., Тяншин С.В., Пошатаев В.К.

**КЛИНИЧЕСКИЕ РЕКОМЕНДАЦИИ
«ХИРУРГИЧЕСКАЯ КОРРЕКЦИЯ СИНДРОМОВ СОСУДИСТОЙ
КОМПРЕССИИ ЧЕРЕПНЫХ НЕРВОВ».**

Москва, 2014 г.

Определение понятий.

Стандарт.

Общепризнанные принципы диагностики и лечения, которые могут рассматриваться в качестве обязательной лечебной тактики (эффективность подтверждена несколькими рандомизированными исследованиями, мета-анализами или когортными клиническими исследованиями).

Рекомендация.

Лечебные и диагностические мероприятия, рекомендованные к использованию большинством экспертов по данным вопросам. Могут рассматриваться как варианты выбора лечения в конкретных клинических ситуациях (эффективность подтверждена отдельными рандомизированными исследованиями или когортными клиническими исследованиями).

Опция.

Лечебные или диагностические мероприятия, которые могут быть полезны (эффективность подтверждена мнением отдельных экспертов, в отдельных клинических случаях).

Не рекомендуется.

Лечебные и диагностические мероприятия, не имеющие положительного эффекта или могущие принести вред (любой уровень подтверждения).

Общие сведения.

Невралгия тройничного нерва (НТН) [G50.00, G53.80] – болезнь, которой страдают, в основном, люди старше 50 лет, характеризующаяся внезапными, мучительными болями в зоне иннервации тройничного нерва. Встречаемость: 3 – 4 человека из 100000, в 1,5 раза чаще у женщин.

Основной причиной возникновения истинной тригеминальной невралгии является компрессия корешка тройничного нерва непосредственно у ствола головного мозга. Компрессия нерва в большинстве случаев вызывается артериальным и реже венозным сосудами. Причиной симптоматической невралгии могут быть опухоли (менингиома, невринома, дермоидная киста), сосудистые мальформации этой области.

Существуют несколько предположений, объясняющих, почему компрессия V нерва около ствола мозга приводит к развитию тригеминальных болей. Гипотеза центрального происхождения боли оценивает невралгию тройничного нерва как подобие фокальной эпилепсии, к которой приводит раздражение ядер тройничного нерва. «Периферическая» гипотеза рассматривает приступы боли как следствие демиелинизации корешка нерва в зоне нейроваскулярного конфликта и повышенной его чувствительности к механическому давлению.

Наиболее адекватной является гипотеза о том, что на первом этапе заболевания вследствие постоянного раздражения чувствительной порции корешка тройничного нерва в месте её вхождения в ствол головного мозга пульсирующим сосудом развивается его

демиелинизация. В последующем постоянное раздражение тройничного нерва приводит к формированию в головном мозге «болевого системы» с низким порогом возбудимости.

Гемифациальный спазм (лицевой гемиспазм, болезнь Бриссо) [G51.30] – проявляющийся произвольными сокращениями мышц половины лица, вызванный компрессией корешка лицевого нерва в зоне его выхода из ствола головного мозга.

Гемифациальный спазм встречается примерно в 0,8 случаев на 100000 населения в год. Возникает гемифациальный спазм чаще у женщин пожилого возраста.

Основной причиной гемифациального спазма является компрессия лицевого нерва артерией. Наиболее часто – это передняя нижняя мозжечковая артерия, которая в ряде случаев проходит между слуховым и лицевым нервами в непосредственной близости от ствола головного мозга. Реже сосудистую компрессию оказывают дистопированные вертебральная, основная, задняя нижняя мозжечковая артерии.

Невралгия языкоглоточного нерва (ЯН) [G52.10] – Невралгия языкоглоточного нерва встречается редко (в 70 раз реже, чем невралгия тройничного нерва). Причина болей – сдавление корешка языкоглоточного нерва артериальным или венозным сосудом в непосредственной близости от ствола головного мозга.

Клиническая картина васкулярных компрессий черепных нервов.

Для оценки выраженности болевого синдрома при НТН используют следующие шкалы: вербальную описательную шкалу оценки боли (Verbal Descriptor Scale), модифицированную лицевую шкалу боли (Faces Pain Scale), а также визуальную аналоговую шкалу (Visual Analogue Scale).

Для установления диагноза невралгии тройничного нерва используются диагностические критерии Международного Общества Головной Боли (IHS, ICHD-II):

Классическая невралгия тройничного нерва.

Стандарт постановки диагноза - наличие 4 критериев.

1. Боли протекают в виде приступов, длящиеся от нескольких секунд до 2 минут в областях лица, соответствующих зонам иннервации тройничного нерва.

2. По своему характеру боли внезапные, интенсивные, острые, похожие на «разряд тока», вызываются раздражением различных зон лица и полости рта при еде, разговоре, умывании лица, чистке зубов.

3. Приступы болей стереотипны для каждого пациента.

4. В межприступный период отсутствует неврологическая симптоматика.

5. Прием карбамазепина вызывает ослабление болей в дебюте заболевания.

Основным критерием для постановки диагноза **симптоматической НТН [G53.80]** является наличие органического поражения (опухоль, мальформация, эпидермоидная киста, рассеянный склероз), верифицированного по данным МРТ и при оперативном вмешательстве в области задней черепной ямки (**стандарт**).

Наиболее эффективным подходом к дифференциальному диагнозу между классической НТН и симптоматической НТН, является исследование рефлексов тройничного нерва - стволовых вызванных потенциалов (**рекомендация**).

Клинический симптомокомплекс односторонней гиперактивной дисфункции лицевого нерва выражен непроизвольными сокращениями мышц половины лица. Частота приступов и их выраженность крайне переменчивы, но, как правило, стереотипны для конкретного пациента.

Диагноз гемифациального спазма ставится на основании клинической картины заболевания (**стандарт**).

Клинические проявления **ЯН** - острая приступообразная боль, начинающаяся в корне языка или в миндалине и распространяющаяся на небную занавеску, глотку, иррадиирующая в ухо, в нижнюю челюсть, в шею. Приступы боли могут провоцироваться движениями языка, глотанием, особенно при приеме горячей или холодной пищи. Болевой приступ длится до 2 минут. Характер болевых пароксизмов имеет большое сходство с болевыми приступами при тригеминальной невралгии; главное их отличие – иная зона распространения болевых ощущений.

Критериями для установления диагноза классической ЯН являются:

- I. Пароксизмы боли, длящиеся до 2 минут и имеющие следующие характеристики:
 1. Боль всегда односторонняя;
 2. Распространяется в задней части языка, области миндалин, глотки или ниже уровня угла челюсти или в области уха;
 3. По своему характеру боли внезапные, интенсивные, острые, похожие на «разряд тока»;
 4. Вызываются проглатыванием, жеванием, разговором, кашлем и\или зеванием.
- II. Приступы болей стереотипны для каждого пациента.
- III. В межприступный период отсутствует неврологическая симптоматика.
- IV. Боли не связаны с другим заболеванием (органическим поражением).

Диагноз языкоглоточной невралгии ставится на основании клинической картины заболевания (**стандарт**).

Инструментальная диагностика

Во всех случаях подтверждение наличие нейроваскулярного конфликта осуществляется магнитно-резонансной томография с T_2 взвешенными изображениями. МРТ в режимах FIESTA (более ранняя версия – DRIVE), а также 3D-T2-FSE - трехмерная взвешенная по T_2 быстрое спин-эхо (**рекомендация**). При симптоматической невралгии тройничного нерва

В зависимости от вида и локализации васкулярного конфликта проведение МРТ преследует различные цели.

При идиопатической НТН, гемифациальном спазме и ЯН обеспечивает визуализацию топографии цистернальной части корешков тройничного, лицевого и языкоглоточного нервов и, в подавляющем большинстве многих случаев визуализирует вид и расположение компримирующего сосуда.

При этом в первую очередь в случаях симптоматической НТН, но также и во всех других случаях васкулярных конфликтов магнитно-резонансная томография необходима для исключения или подтверждения локализации и вида объемного образования, как одной из возможных причин невралгии. Так, у 15% пациентов с классической невралгией тройничного нерва, МРТ выявляет причину, отличную от нейроваскулярного конфликта (**опция**).

Методы лечения

Консервативная терапия.

Лечение невралгии тройничного нерва и языкоглоточной невралгии всегда начинается с консервативной терапии, основой которой являются препараты карбамазепина. Его применение в дебюте истинной невралгии тройничного нерва приводит к регрессу болевого синдрома у 90 % больных. При этом существует вариабельность чувствительности пациентов к различным модификациям карбамазепина, поэтому относительная неэффективность одного препарата не может говорить в пользу отказа от его приема в различных вариантах и комбинациях (опция). При адекватном подборе дозы и вида препарата карбамазепин может длительное время сдерживать прогрессию заболевания или приводить к длительным ремиссиям.

В течение периода или периодов приема карбамазепина для пациента обязательным является контроль уровня накопления крабамазепина в крови (**стандарт**), осуществляемый не реже 1 раза в 3 месяца. Однако на фоне длительного применения эффективность карбамазепина рано или поздно снижается, могут развиваться токсические поражения печени, почек, изменения клеточного состава крови, поэтому консервативная

терапия при НТН и ЯН может рассматриваться только как временная, паллиативная лечебная методика (**опция**).

Эффективность лекарственной терапии при гемифациальном спазме крайне низкая. Более эффективной методикой является избирательные инъекции ботулотоксина в мимические мышцы на стороне поражения, что ведет к парезу соответствующих мышц и на определенный период, зачастую длительный (до 5-12 месяцев), снимает проявления заболевания. Поэтому данный вид лечения может считаться адекватным на ранних стадиях заболевания (**опция**).

Хирургическое лечение.

Васкулярная декомпрессия. Среди всех методов лечения невралгии тройничного нерва, гемифациального спазма, языкоглоточной невралгии васкулярная декомпрессия черепных нервов является единственной патогенетически обоснованной, поэтому является методом выбора хирургического лечения при всех видах васкулярных компрессий черепных нервов (**стандарт**).

Показанием к хирургической васкулярной декомпрессии является факт установления диагноза идиопатической невралгии тройничного нерва, гемифациального спазма или языкоглоточной невралгии (**стандарт**).

Противопоказанием к хирургической васкулярной декомпрессии являются:

- наличие тяжелой сопутствующей патологии, делающей невозможным проведение нейрохирургической операции;
- отказ пациента от хирургического вмешательства;

Оснащение операционной и подготовка персонала.

При всех операциях удаления невриноном слухового нерва должны быть соблюдены следующие основные факторы проведения операции.

1. Оснащение операционной;
2. Применение интраоперационных технологий;
3. Уровень подготовки хирурга.

Стандартом оснащения операционной на сегодняшний день является:

- операционный микроскоп;
- микрохирургический инструментарий;
- высокоскоростные (электрические или пневматические дрели) с наличием алмазных фрез;
- монитор для интраоперационной идентификации лицевого нерва;
- комплексы контроля стволовых вызванных слуховых потенциалов, потенциала действия слуховых нервов;

Использование интраоперационных технологий:

- костно-пластическая трепанация кости черепа (**опция**);
- эндоскопическая ассистенция (**опция**);
- нейромониторинг корешков лицевого и слухового нервов (**опция**);
- герметизация твердой мозговой оболочки (**стандарт**);
- применение фибрин-тромбинового клея (**опция**);
- герметизация воздухоносных ячеек сосцевидного отростка при помощи аутоотрансплантатов и/или искусственных биодegradирующих материалов (**опция**);

Подготовка персонала

По данным проведенного в 2012 г. в США метаанализа, факторы квалификации хирурга, выполняющего конкретную операцию, а также количество пациентов с конкретной патологией, обращающихся в нейрохирургический стационар в течение года являются основными факторами, достоверно влияющими на длительность пребывания пациента на стационарной койке и исход лечения. Поэтому проведение хирургической васкулярной декомпрессии необходимо осуществлять в крупных клиниках, которые могут обеспечить ежегодное количество данного вида операций не менее 50 в год (**опция**), а уровень квалификации персонала, в первую очередь ведущего хирурга, должен основываться на минимум 3-х летней специализированной подготовке в клинике (отделении), специализирующейся на данном виде операций (**опция**).

Операция проводится под эндотрахеальным наркозом (**стандарт**).

Основной целью операции является механическое разъединение корешка пораженного нерва и компримирующего сосуда с имплантацией между ними демпфирующей прокладки из искусственного импланта (**опция**).

Ввиду того, что основной областью хирургических манипуляций является понто-медулярная цистерна, где на разных уровнях располагаются V - XII черепные нервы, и в которой производится васкулярная декомпрессия соответствующего заболеванию нерва, основным хирургическим доступом является ретросигмовидный субокципитальный (**рекомендация**).

Операция проводится в положении «полусидя» или «лежа» на операционном столе (**опция**). При этом лежачее положение предпочтительно, т.к. позволяет сократить количество интраоперационной воздушной эмболии и пневмоцефалии, являющимися наиболее частыми осложнениями.

При использовании положения «лежа» пациент лежит на операционном столе на спине, его голова - на подголовнике. Под плечом больного на стороне операции

укладывается валик, обеспечивающий наклон туловища в 30°. В таком положении пациента его голова фиксируется в металлической скобе и поворачивается на 30° в противоположную от патологического процесса сторону с максимально возможным наклоном вперед. Лучший обзор достигается при положении сагиттального шва больного параллельно полу (**опция**).

Ретросигмовидный субокципитальный доступ производится в шейно-затылочной области ниже верхней выйной линии. Кожный разрез проводится параллельно ушной раковине таким образом, что верхняя его треть располагается выше линии проекции поперечного синуса, а нижняя треть - ниже уровня вырезки сосцевидного отростка. После рассечения мягких тканей и скелетирования затылочной кости накладывается фрезевое отверстие на 5 мм ниже астриона (**опция**).

Оптимальной является костно-пластическая трепанация с формированием трепанационного окна размером не более 20 мм. В случае невозможности формирования костного лоскута и осуществления резекционной трепанации костный дефект в конце операции закрывается титановой пластиной (**опция**).

В зависимости от того, какой нерв компримирован, используются различные варианты формирования трепанационного окна. При васкулярной декомпрессии по поводу невралгии тройничного нерва выполняется трепанация размером 2 x 2 см с обязательным обнажением перехода сигмовидного синуса в поперечный (**опция**). При васкулярной декомпрессии лицевого нерва размеры трепанационного окна расширяются вниз для лучшей визуализации акустико-фациальной группы нервов (**опция**). При васкулярной декомпрессии языкоглоточного нерва трепанационное окно формируется в затылочной кости над переходом её вертикальной части в горизонтальную (**опция**).

После вскрытия твердой мозговой оболочки мозговое вещество гемисферы мозжечка смещается медиально и осуществляется препаровка понто-медуллярной цистерны на уровне пораженного нерва. После обнаружения области нейроваскулярного конфликта артерия и корешок нерва разделяются и между ними укладывается искусственный имплант (**опция**). В случае использования протектора (**опция**), последний формируется для наложения на компримирующий сосуд, но не на корешок нерва.

В настоящее время при осуществлении васкулярной декомпрессии широко используется эндоскопическая ассистенция (**опция**), позволяющая при уменьшении ширины манипуляций в операционном поле значительно расширить область визуального контроля и минимизировать количество «слепых» зон.

Операционное поле заполняется стерильным физиологическим раствором и производится послойная герметизация раны, включая твердую мозговую оболочку,

костный дефект и мягкие ткани (стандарт). Для герметизации твердой мозговой оболочки допускается использование биodeградирующего материала (тахокомб, тахосил) и/или фибрин-тромбинового клея (**опция**).

При невралгии тройничного нерва регресс болей сразу после проведенной операции отмечают 99% пациентов. Регресс симптомов гемифациального спазма с послеоперационном периоде отмечают 85% процентов больных. Среди всех методик, у ВД отмечается наименьшее количество рецидивов. Так, у 64-74% всех пациентов отмечается купирование болевого синдрома на протяжении 10-летнего катамнеза, а риск повторного развития НТН составляет 1% на 10 лет и 0.7% на 20 лет. Также при ВД отмечается наименьший процент развития нарушений чувствительности на лице (1%) и дизестезий (0.3%). При развитии осложнений неврологического характера проводятся методы медицинской реабилитации в соответствии с общими принципами реабилитации нейрохирургических больных

Деструктивные вмешательства применяются исключительно при идиопатической невралгии тройничного нерва. Спектр деструктивных вмешательств включает ризотомию, химио- или термокоагуляцию на различных отрезках периферического отдела тройничного нерва, блокады концевых участков ветвей тройничного нерва. Кратковременный эффект деструктивных вмешательств, утрата чувствительности на лице, высокий процент рецидивирования болевого синдрома, привели к значительному сокращению количества деструктивных операций (до 90%) за последние 20 лет.

Фактически на сегодняшний день осуществление деструктивных операций при идиопатической невралгии тройничного нерва не рекомендуется (**опция**).

Стереотаксическая радиохирургия (СРХ).

Малоинвазивной альтернативой оперативному лечению устойчивой к медикаментозному лечению тригеминальной невралгии является радиохирургия. Для достижения эффекта к корешку тройничного нерва на расстоянии 3-8 мм от ствола мозга до входа в Меккелеву полость подводят дозу до 90 Гр в изоцентре (**рекомендация**).

Показаниями к применению СРХ являются:

1. Отягощенный соматический статус
2. Категорический отказ пациента от хирургического вмешательства

Применение СРХ обосновано неинвазивностью методики, в связи с чем, существенно снижается вероятность осложнений, однако в целом методика имеет меньшую эффективность и большее количество рецидивов среди трех методов. Так, отсутствие

болевого синдрома отмечается у 57-60% пациентов в течение 1 года, и снижается до 34-41% к 3 году наблюдения после проведенного лечения.

Вербальная описательная шкала оценки боли

Verbal Descriptor Scale (Gaston-Johansson F., Albert M., Fagan E. et al., 1990)

При использовании вербальной описательной шкалы у пациента необходимо выяснить, испытывает ли он какую-либо боль прямо сейчас. Если боли нет, то его состояние оценивается в 0 баллов. Если наблюдаются болевые ощущения, необходимо спросить: «Вы могли бы сказать, что боль усилилась, или боль невообразимая, или это самая сильная боль, которую вы когда-либо испытывали?» Если это так, то фиксируется самая высокая оценка в 10 баллов. Если же нет ни первого, ни второго варианта, то далее необходимо уточнить: «Можете ли вы сказать, что ваша боль слабая, средняя (умеренная, терпимая, несильная), сильная (резкая) или очень (особо, чрезмерно) сильная (острая)».

Таким образом, возможны шесть вариантов оценки боли:

- 0 - нет боли;
- 2 - слабая боль;
- 4 - умеренная боль;
- 6 - сильная боль;
- 8 - очень сильная боль;
- 10 - нестерпимая боль.

Если пациент испытывает боль, которую нельзя охарактеризовать предложенными характеристиками, например между умеренной (4 балла) и сильной болью (6 баллов), то боль оценивается нечетным числом, которое находится между этими значениями (5 баллов).

Вербальную описательную шкалу оценки боли можно применять и у детей старше семи лет, которые способны ее понять и использовать. Данная шкала может быть полезна для оценки как хронической, так и острой боли.

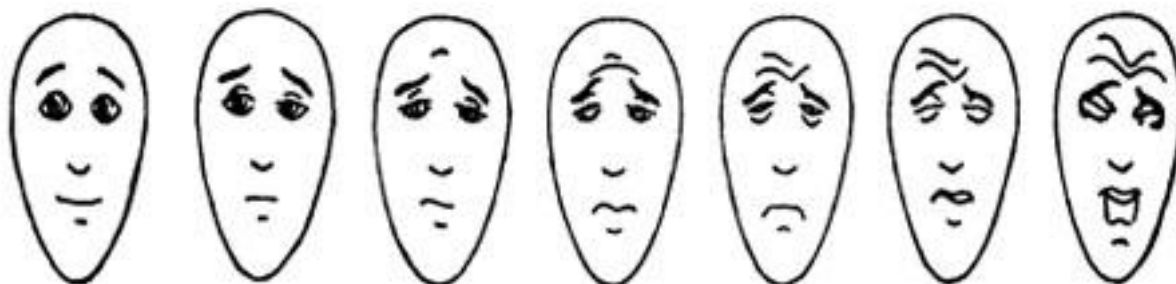
Шкала одинаково надежна как для детей младшего школьного возраста, так и более старших возрастных групп. Помимо этого, данная шкала эффективна и у различных этнических и культурологических групп, а также у взрослых с незначительными нарушениями познавательных способностей.

Лицевая шкала боли

Faces Pain Scale (Bien, D. et al., 1990)

Лицевая шкала боли была создана в 1990 г. Bieri D. и соавт. (1990).

Авторы разработали шкалу с целью оптимизации оценки интенсивности боли ребенком, используя изменение выражения лица в зависимости от степени испытываемой боли. Шкала представлена картинками семи лиц, при этом первое лицо имеет нейтральное выражение. Последующие шесть лиц, изображают нарастающую боль. Ребенок должен выбрать то лицо, которое, по его представлению, лучше всего демонстрирует тот уровень боли, которую он испытывает.



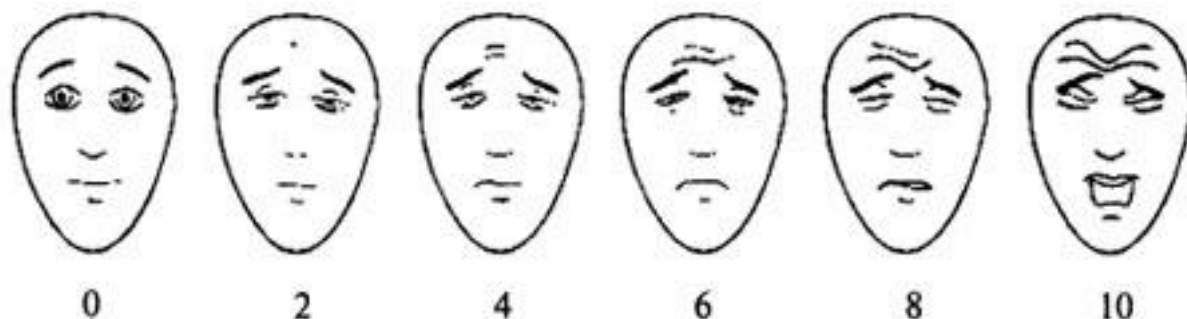
Лицевая шкала боли

Лицевая шкала боли имеет несколько особенностей по сравнению с другими рейтинговыми лицевыми шкалами оценки боли. Во-первых, она в большей степени является пропорциональной шкалой, а не порядковой. Кроме того, преимуществом шкалы является и то, что детям легче соотнести собственную боль с рисунком лица, представленного на шкале, чем с фотографией лица. Простота и легкость использования шкалы делают возможным ее широкое клиническое применение. Шкала не валидизирована для работы с детьми дошкольного возраста.

Модифицированная лицевая шкала боли The Faces Pain Scale-Revised (FPS-R)

(Von Baeyer C. L. et al., 2001)

Carl von Baeyer со студентами из Университета Saskatch-ewan (Канада) в сотрудничестве с Pain Research Unit модифицировал лицевую шкалу боли, которая получила название модифицированной лицевой шкалы боли. Авторы вместо семи лиц в своей версии шкалы оставили шесть, сохранив при этом нейтральное выражение лица. Каждое из представленных в шкале изображений получило цифровую оценку в диапазоне от 0 до 10 баллов.



Модифицированная лицевая шкала боли

Визуальная аналоговая шкала (ВАШ)

Visual Analogue Scale (VAS) (Huskisson E. C., 1974)

Этот метод субъективной оценки боли заключается в том, что пациента просят отметить на неградуированной линии длиной 10 см точку, которая соответствует степени выраженности боли. Левая граница линии соответствует определению «боли нет», правая - «худшая боль, какую можно себе представить». Как правило, используется бумажная, картонная или пластмассовая линейка длиной 10 см.

С обратной стороны линейки нанесены сантиметровые деления, по которым врач (а в зарубежных клиниках это обязанность среднего медперсонала) отмечает полученное значение и заносит в лист наблюдения. К безусловным преимуществам этой шкалы относятся ее простота и удобство.

Также с целью оценки интенсивности боли можно использовать и модифицированную визуально-аналоговую шкалу, в которой интенсивность боли определяется также различными оттенками цветов.

Недостатком ВАШ является ее одномерность, т. е. по этой шкале больной отмечает лишь интенсивность боли. Эмоциональная составляющая болевого синдрома вносит существенные погрешности в показатель ВАШ.

При динамической оценке изменение интенсивности боли считается объективным и существенным, если настоящее значение ВАШ отличается от предыдущего более чем на 13 мм.

Литература:

1. Коновалов АН, Махмудов УБ, Шиманский ВН, Таяшин СВ, Пронин ИН, Лебедева МА. Васкулярная декомпрессия в лечении невралгии тройничного нерва - опыт лечения первых 140 больных // Вопр. нейрохир. – 2008. – № 3. – С.3–8.
2. Лебедева МА. Отоневрологическая симптоматика при невралгии тройничного нерва и гемифациальном спазме в периоперационном периоде. Дисс. канд. Мед. наук. М., 2010.
3. Отарашвили ИА. Васкулярная декомпрессия в лечении невралгии тройничного нерва. Дисс. канд. мед. наук. М., 2008.
4. Шиманский ВН, Карнаухов ВВ, Сергиенко ТА, Пошатаев ВК, Семенов МС. Эндоскопическая ассистенция при одномоментном удалении менингиомы задней черепной ямки и васкулярной декомпрессии корешка тройничного нерва. // Вопр. нейрохир. – 2011. – № 4. – С.70–74.
5. Balansard ChF, Meller R, Bruzzo M, Chays A, Girard N, Magnan J. Trigeminal neuralgia: results of microsurgical and endoscopic-assisted vascular decompression. Ann Otolaryngol Chir Cervicofac 2003; 120(6): 330–337.
6. Barker II F G, Janetta PJ, Bissonette DJ, Sields PT, Larkins MV, Jho HD. Microvascular decompression for hemifacial spasm. J Neurosurg 1995; 82: 201-210.
7. Dandy WE. Section of sensory root of the trigeminal nerve at the pons. Bull Johns Hopkins Hosp 1925; 36: 105.
8. Ferroli P, Fioravanti A, Schiariti M, Tringali G, Franzini A, Calbucci F, Broggi G. Microvascular decompression for glossopharyngeal neuralgia: a long-term retrospective review of the Milan-Bologna experience in 31 consecutive cases. Acta Neurochir (Wien) 2009; 151(10):1245-50.
9. Headache Classification Subcommittee of the International Headache Society. The international classification of headache disorders. 2nd edition. Cephalalgia 2004; 24:1-150.

10. Jannetta PJ. Observation on the etiology of trigeminal neuralgia, hemifacial spasm, acoustic nerve dysfunction and glossopharyngeal neuralgia: Definitive microsurgical treatment and results of 117 patients. *Neurochirurgia (Stuttg)* 1977; 20: 145-54.
11. Wang D, Ouyang D, Englot D, Rolston J, Molinaro A, Ward M. Trends in surgical treatment for trigeminal neuraglia in the United States of America from 1988 to 2008 (Evidence-based review). *J Clinical Neuroscience* 2013; 20: 1538-1545.
12. Gronseth G, Cruccu G, Alksne J et al. Practice parameter: The diagnostic evaluation and treatment of trigeminal neuralgia (an evidence-based review). *Neurology* 2008; 71:1183-1190.
13. King WA, Wackym PA, Sen C, Meyer GA, et al. Adjunctive use of endoscopy during posterior fossa surgery to treat cranial neuropathies. *Neurosurgery* 2001; 49: 108–115.