

# **КЛИНИЧЕСКИЕ РЕКОМЕНДАЦИИ (ПРОТОКОЛЫ ЛЕЧЕНИЯ) ПРИ ДИАГНОЗЕ БОЛЕЗНИ ПУЛЬПЫ ЗУБА**

*Утверждены Постановлением № 15 Совета Ассоциации общественных объединений  
«Стоматологическая Ассоциация России» от 30 сентября 2014 года*

Клинические рекомендации (протоколы лечения) «Болезни пульпы зуба» разработаны Московским государственным медико-стоматологическим университетом им. А.И.Евдокимова Минздрава РФ (Янушевич О.О., Кузьмина Э.М., Максимовский Ю.М., Малый А.Ю., Волков А.Г., Эктова А.И.) и Центральным научно-исследовательским институтом стоматологии и челюстно-лицевой хирургии Минздрава РФ (Вагнер В.Д., Боровский Е.В., Смирнова Л.Е.).

## **I. ОБЛАСТЬ ПРИМЕНЕНИЯ**

Клинические рекомендации (протоколы лечения) «Болезни пульпы зуба» предназначены для применения в системе здравоохранения Российской Федерации.

## **II. НОРМАТИВНЫЕ ССЫЛКИ**

В настоящих Клинических рекомендациях использованы ссылки на следующие документы:

- Постановление Правительства Российской Федерации от 05.11.97 № 1387 «О мерах по стабилизации и развитию здравоохранения и медицинской науки в Российской Федерации» (Собрание законодательства Российской Федерации, 1997, № 46, ст. 5312).
- Приказ Минздравсоцразвития России №1664н от 27 декабря 2011г. Об утверждении номенклатуры медицинских услуг.
- Федеральный закон от 21 ноября 2011г. №323-ФЗ «Об основах охраны здоровья граждан в Российской Федерации» (Собрание законодательства Российской Федерации, 2011, № 48, ст. 6724).

## **III. ОБОЗНАЧЕНИЯ И СОКРАЩЕНИЯ**

В настоящих Клинических рекомендациях используются следующие обозначения и сокращения:

МКБ-10 – Международная статистическая классификация болезней и проблем, связанных со здоровьем Всемирной организации здравоохранения десятого пересмотра.

МКБ-С – Международная классификация стоматологических болезней на основе МКБ-10.

#### IV. ОБЩИЕ ПОЛОЖЕНИЯ

Клинические рекомендации (протоколы лечения) «Болезни пульпы зуба» разработаны для решения следующих задач:

- установление единых требований к порядку диагностики и лечения больных с пульпитом
- унификация разработок базовых программ обязательного медицинского страхования и оптимизация медицинской помощи больным с пульпитом
- обеспечение оптимальных объемов, доступности и качества медицинской помощи, оказываемой пациенту в медицинском учреждении.

Область распространения настоящих Клинических рекомендаций — стоматологические медицинские организации.

В настоящих Клинических рекомендациях используется шкала убедительности доказательств данных:

**А) Доказательства убедительны:** есть веские доказательства предлагаемому утверждению,

**В) Относительная убедительность доказательств:** есть достаточно доказательств в пользу того, чтобы рекомендовать данное предложение,

**С) Достаточных доказательств нет:** имеющихся доказательств недостаточно для вынесения рекомендации, но рекомендации могут быть даны с учетом иных обстоятельств,

**Д) Достаточно отрицательных доказательств:** имеется достаточно доказательств, чтобы рекомендовать отказаться от применения в определенных условиях данного лекарственного средства, **материала, метода, технологии.**

**Е) Веские отрицательные доказательства:** имеются достаточно убедительные доказательства того, чтобы исключить лекарственное средство, **метод, методику** из рекомендаций.

Доказательства разделяются на несколько уровней:

**А) Доказательства,** полученные в проспективных рандомизированных исследованиях,

**В) Доказательства,** полученные в больших проспективных, но не рандомизированных исследованиях,

**С) Доказательства,** полученные в ретроспективных не рандомизированных исследованиях на большой группе,

**Д) Доказательства,** полученные в исследованиях на ограниченном числе больных,

**Е) Доказательства,** полученные на отдельных больных.

## **V. ВЕДЕНИЕ КЛИНИЧЕСКИХ РЕКОМЕНДАЦИЙ (ПРОТОКОЛОВ ЛЕЧЕНИЯ)**

Ведение Клинических рекомендаций (протоколов лечения) «Болезни пульпы зуба» осуществляется Московским государственным медико-стоматологическим университетом им. А.И. Евдокимова Министерства здравоохранения Российской Федерации (ГБОУ ВПО МГМСУ им. А.И.Евдокимова Минздрава России). Система ведения предусматривает взаимодействие Московского государственного медико-стоматологического университета им. А.И. Евдокимова со всеми заинтересованными организациями.

## **VI. ОБЩИЕ ВОПРОСЫ**

В настоящее время болезни пульпы и периапикальных тканей являются распространенным заболеванием зубочелюстной системы. В общей структуре оказания медицинской помощи больным в лечебно-профилактических учреждениях стоматологического профиля это заболевание встречается во всех возрастных группах пациентов и составляет 28-30% от общего числа обращений. Пульпит при несвоевременном и/или неправильном лечении и прогрессировании процесса может стать причиной развития заболеваний периодонта, потери зубов, развития гнойно-воспалительных заболеваний челюстно-лицевой области. Зубы с хроническими формами пульпита представляют собой очаги интоксикации и инфекционной сенсibilизации организма.

Несвоевременное лечение пульпита приводит к развитию патологических процессов в периодонте и как следствие к удалению зубов, что в свою очередь обуславливает возникновение вторичных деформаций зубных рядов и патологии височно-нижнечелюстного сустава. Болезни пульпы непосредственным образом влияют на здоровье и качество жизни пациента.

### **ОПРЕДЕЛЕНИЕ ПОНЯТИЯ**

Пульпит (K04.0 по МКБ-10) – это воспалительный процесс, проявляющийся после прорезывания зубов, при котором происходит ряд изменений в пульпе зуба.

### **ЭТИОЛОГИЯ И ПАТОГЕНЕЗ**

Воспалительный процесс в пульпе зуба является результатом ее реакции на различные раздражители. Наиболее часто причиной воспаления в пульпе являются микроорганизмы и их токсины, попадающие в пульпу из кариозной полости через дентинные трубочки, из инфицированных пародонтальных карманов, или с крово- и

лимфотоком при острых воспалительных заболеваниях. Этиологическими факторами, вызывающими пульпит, могут быть микроорганизмы кариозной полости, химические вещества (ингредиенты пломбировочных материалов), температурные (препарирование зубов без охлаждения) и механические воздействия (травма зуба, случайное вскрытие полости зуба, перемещение зубов при ортодонтическом лечении). Воспаление пульпы может развиваться в интактных зубах в связи с проникновением микроорганизмов из ближайших инфекционных очагов.

Основными возбудителями пульпита являются гемолитические и негемолитические стрептококки, обнаруживаются так же грамположительные палочки, фузоспирохеты и грибы. При острых формах пульпита чаще обнаруживаются негемолитические стрептококки группы D, стафилококки, лактобактерии, при переходе процесса в хроническую форму – ассоциации из 2 и более культур (стафилококки, стрептококки, кишечная палочка, микрококки, актиномицеты, грибковая флора и др.).

Воспалительный процесс в пульпе, как и в других соединительных тканях организма, протекает по общим закономерностям. Однако есть и особенности:

- Пульпа является соединительной тканью, окруженной дентином, который ограничивает возможность расширения пульпы.
- Почти полное отсутствие коллатерального кровотока ограничивает способность пульпы к восстановлению после купирования воспаления.
- Пульпа является единственным органом, способным вырабатывать репаративный дентин для своей защиты от повреждения.

## **КЛИНИЧЕСКАЯ КАРТИНА ПУЛЬПИТА.**

Клиническая картина начальной формы пульпита проявляется быстро проходящими болевыми ощущениями от разных видов раздражителей. Самопроизвольные боли в анамнезе отсутствуют.

Острый пульпит характеризуется впервые появившимися болями, которые продолжаются в течение первых двух суток, боль часто возникает в ночное время. Провоцируют болевой приступ температурные раздражители (холодное и горячее), как правило, пациент указывает на причинный зуб. При осмотре определяется глубокая кариозная полость, зондирование болезненно в одной или нескольких точках, полость зуба не вскрыта, перкуссия безболезненна. При проведении электроодонтометрии определяется снижение порога возбудимости, рентгенологических изменений не выявляется.

При вовлечении в процесс всей пульпы происходит иррадиация болей по ходу тройничного нерва, пациент не может указать причинный зуб, боль возникает чаще от

температурных раздражителей, перкуссия может быть болезненной, порог электровозбудимости снижен, герметичность полости зуба не нарушена.

Хроническая форма пульпита может протекать бессимптомно, иногда отмечаются ноющие боли, боли при приеме горячей или твердой пищи. При осмотре может выявляться глубокая кариозная полость, герметичность может быть нарушена или нет.

При гиперпластическом пульпите в раскрытой полости зуба определяется кровоточащая грануляционная ткань, которая вызывает боли при приеме пищи. При данной форме пульпита определяется расширение периодонтальной щели.

Язвенная форма пульпита может протекать как при открытой полости зуба, так и при сохранении герметичности полости. При зондировании отмечается отсутствие реакции, что указывает на гибель коронковой части пульпы, однако глубокое зондирование вызывает боль. Электровозбудимость пульпы резко снижена – до 100мкА, рентгенологически выявляется расширение периодонтальной щели, иногда с разряжением костной ткани.

### **КЛАССИФИКАЦИЯ ПУЛЬПИТА.**

В классификации ВОЗ (10 пересмотр) пульпит выделен в отдельную рубрикацию.

#### Классификация пульпита (МКБ-10)

- К 04.00 Начальный пульпит [гиперемия]
- К 04.0.1 Острый
- К 04.02 Гнойный [пульпарный абсцесс]
- К 04.03 Хронический
- К 04.04 Хронический язвенный
- К 04.05 Хронический гиперпластический [пульпарный полип]

### **ОБЩИЕ ПОДХОДЫ К ДИАГНОСТИКЕ ПУЛЬПИТА.**

Диагностика пульпита производится путем сбора анамнеза, клинического осмотра, дополнительных методов обследования и направлена на определение состояния пульпы и периапикальных тканей и показаний к лечению, а также на выявление в анамнезе факторов, которые препятствуют немедленному началу лечения. Такими факторами могут быть:

- Наличие непереносимости лекарственных препаратов и материалов, используемых на данном этапе лечения
- Неадекватное психо-эмоциональное состояние пациента перед лечением
- Острые поражения слизистой оболочки рта и красной каймы губ
- Острые воспалительные заболевания органов и тканей рта

- Угрожающие жизни острое состояние/заболевание или обострение хронического заболевания (в том числе инфаркт миокарда, острое нарушение мозгового кровообращения и т.п.), развившееся менее чем за 6 месяцев до момента обращения за данной стоматологической помощью
- Отказ от лечения.

Из клинических данных болевая реакция является наиболее важным критерием оценки состояния пульпы, хотя нет прямой взаимосвязи между гистологической картиной и клиническими проявлениями. Зубная боль может служить показателем необратимости произошедших в пульпе изменений.

Рентгенологическое исследование помогает провести дифференциальную диагностику с другими заболеваниями с аналогичной симптоматикой.

### **ОБЩИЕ ПОДХОДЫ К ЛЕЧЕНИЮ ПУЛЬПИТА.**

Принципы лечения больных с пульпитом предусматривают одновременное решение нескольких задач:

- предупреждение дальнейшего развития патологического процесса;
- сохранение и восстановление анатомической формы пораженного зуба и функциональной способности всей зубочелюстной системы;
- предупреждение развития патологических процессов и осложнений в периапикальных тканях;
- повышение качества жизни пациентов.

Лечение пульпита включает:

- мероприятия, направленные на сохранение жизнеспособности пульпы (по возможности)
- проведение местной анестезии (при отсутствии общих противопоказаний)
- создание доступа к полости зуба
- раскрытие полости зуба
- создание прямолинейного доступа к корневым каналам
- удаление пульпы
- прохождение корневого канала
- определение рабочей длины корневого канала
- обработку корневых каналов (механическую и медикаментозную)
- пломбирование корневых каналов
- контроль-с помощью методов лучевой визуализации
- применение физических методов (по потребности)
- реставрацию зубов после эндодонтического лечения.

Рабочая длина канала - это длина канала до апикального сужения. При сохраненной коронковой части определяется (с обязательным рентгенологическим контролем) у

фронтальных зубов от режущего края, у жевательных зубов от бугра, при разрушенной коронковой части от устья канала. Рабочая длина канала необходима для контроля глубины проникновения инструментов при обработке и при пломбировании канала.

В случае безуспешного консервативного лечения или его невозможности рассматривается вопрос об удалении зуба.

На выбор тактики лечения оказывают влияние следующие факторы:

- ♦ анатомическое строение зуба (значительно изогнутые или атипичные по строению корни представляют значительную проблему)
- ♦ патологические состояния (выраженная облитерация корневых каналов, внутренняя или наружная резорбция корневых каналов, горизонтальные и вертикальные переломы корней)
- ♦ последствия проведенного ранее вмешательства на данном зубе
- ♦ изоляция, доступ и возможность выполнения лечения (возможность качественно изолировать рабочее поле, степень открывания рта пациентом сопутствующая патология);
- ♦ функциональная ценность зуба;
- ♦ возможность последующего восстановления анатомической формы коронковой части зуба
- ♦ состояние пародонта.

Лечение пульпита в настоящее время обязательно (при отсутствии противопоказаний) проводить под местной анестезией без использования девитализирующих препаратов.

Выбор метода лечения пульпита зависит от клинической картины, проявлений и симптомов, диагноза и может быть разным – от динамического наблюдения до удаления зуба.

При начальном и остром пульпите и/или случайном вскрытии полости зуба возможно применение методов сохранения пульпы (полного или частичного).

#### **Метод полного сохранения пульпы**

Пломбирование проводят в одно или два посещения. При методике лечения в два посещения лечебный подкладочный материал вносится в сформированную полость не менее чем на 1 месяц. Одноэтапное лечение данных форм пульпита рекомендуется в исключительно редких случаях: когда имеется плотный дентин, минимально прокрашиваемый кариес – детектором, и когда у пациента отсутствует возможность повторного посещения.

#### **Метод частичного сохранения пульпы - витальной ампутации пульпы - пульпотомия (только для многокорневых зубов).**

Данный метод лечения предполагает после формирования полости, вскрытие полости зуба, создания доступа к устьям корневых каналов и ампутацию коронковой пульпы. Далее проводят расширение устьев каналов. Затем формируется площадка в устьевой части полости и одновременно проводится глубокая ампутация пульпы. После тщательного гемостаза накладывается лечебная прокладка и временная пломба. При отсутствии жалоб через 3-4 недели временная пломба меняется на постоянную.

### **Метод витальной экстирпации пульпы (пульпэктомия).**

Экстирпация пульпы (пульпэктомия) – это удаление всей здоровой или некротизированной ткани. Эндодонтическое лечение начинается с создания доступа к полости зуба, так как очень важна прямая видимость устьев корневых каналов. Проводится полное удаление всех кариозных тканей, дефектных реставраций и снятия искусственных коронок. В то же время необходимо максимально сохранить коронковую часть зуба, чтобы не ослабить стенки. Вскрытие полости зуба проводят шаровидным бором, а для ее расширения (раскрытия) лучше воспользоваться цилиндрическими борами с закругленным концом. Для исключения перфорации зондом исследуют дно полости зуба

Препарирование корневого канала можно разделить на три этапа. Эти этапы взаимосвязаны и направлены на:

- первичную обработку канала для удаления измененных тканей или инородных веществ
- удаление дентинных опилок и начальное формирование канала
- формирование устьевой, средней трети и околовверхушечной (апикальной) части канала для облегчения окончательной очистки и трехмерной obturation.

Для эффективного и безопасного использования пульпэкстрактора необходимо соблюдать следующие требования:

- доступ к корневым каналам должен быть достаточно широким, чтобы можно было ввести инструмент и удалить пульпу
- инструмент должен иметь достаточную толщину (диаметр), чтобы захватывать пульпу.
- Перед использованием пульпэкстракторов следует промыть полость зуба и устья каналов антисептическим раствором. После удаления содержимого корневых каналов проводится их механическая и медикаментозная обработка. Следующий этап эндодонтического лечения – это формирование корневого канала. Обращать особое внимание на предотвращение выхода инструмента за апикальное отверстие.

Придание формы корневым каналам имеет несколько целей:



- формирование конусности канала на всю его рабочую длину
- обработка всех поверхностей канала
- сохранение адекватного размера апикального отверстия.

### **Метод девитальной экстирпации пульпы.**

Показанием к применению метода девитальной экстирпации пульпы является наличие противопоказаний к применению местной анестезии.

Для девитализации пульпы применяются пасты, в состав которых входит параформальдегид. Также в состав девитализирующих паст входят обезболивающие, антисептические, противовоспалительные средства. Девитализирующую пасту накладывают после удаления размягченного дентина и вскрытия рога пульпы зондом или небольшим шаровидным бором. Пасту вносят в кариозную полость зондом или на небольшом тампоне, полость закрывают временной повязкой. Необходимо следить за тем, чтобы паста не попала на слизистую оболочку десны. Срок действия девитализирующих паст различен (от 2 до 7 дней).

В следующее посещение повязку удаляют, раскрывают полость зуба, производят ампутацию коронковой пульпы, удаление корневой пульпы, обработку и пломбирование корневых каналов под рентгенологическим контролем.

Процесс лечения пульпита завершается рекомендациями пациенту по срокам повторного обращения и профилактике.

Лечение проводится для каждого пораженного зуба независимо от степени поражения и проведенного лечения других зубов.

Для оказания помощи можно использовать только те материалы и лекарственные средства, которые допущены к применению в установленном порядке.

### **ОРГАНИЗАЦИЯ МЕДИЦИНСКОЙ ПОМОЩИ ПАЦИЕНТАМ С ПУЛЬПИТОМ.**

Лечение пациентов с заболеванием пульпы зуба проводится в стоматологических медицинских организациях. Как правило, лечение проводится в амбулаторно-поликлинических условиях.

Оказание помощи больным с заболеванием пульпы зуба осуществляется в основном врачами-стоматологами, врачами-стоматологами терапевтами, врачами-стоматологами хирургами, зубными врачами. На этапе восстановления анатомической формы зуба в процесс лечения может подключаться врач-стоматолог ортопед. В процессе оказания помощи принимает участие средний медицинский персонал, в том числе зубные техники и гигиенисты стоматологические.

## VII. ХАРАКТЕРИСТИКА ТРЕБОВАНИЙ КЛИНИЧЕСКИХ РЕКОМЕНДАЦИЙ

### 7.1 Модель пациента

**Нозологическая форма: начальный пульпит**

**Стадия - гиперемия пульпы**

**Фаза: стабилизация процесса**

**Осложнения – без осложнений**

Код по МКБ-С: К 04.00

#### 7.1.1. Критерии и признаки, определяющие модель пациента

- пациенты с постоянными зубами;
- наличие кариозной полости;
- боли от температурных, химических и механических раздражителей, исчезающие после прекращения раздражения;
- отсутствие самопроизвольных и ночных болей на момент осмотра и в анамнезе;
- при зондировании кариозной полости возможна кратковременная болезненность;
- полость зуба не вскрыта;
- отсутствие болезненности при перкуссии зуба;
- снижение порога электровозбудимости пульпы;
- отсутствие изменений в периапикальных тканях на рентгенограмме

#### 7.1.2. Порядок включения пациента в Клинические рекомендации (протоколы лечения):

Состояние пациента, удовлетворяющее критериям и признакам диагностики данной модели пациента.

#### 7.1.3. Требования к диагностике амбулаторно-поликлинической:

Код	Название	Кратность выполнения *
A01.07.001	Сбор анамнеза и жалоб при патологии рта	1
A01.07.002	Визуальное исследование при патологии рта	1
A01.07.003	Пальпация органов полости рта	1
A01.07.005	Внешний осмотр челюстно-лицевой области	1
A02.07.001	Осмотр полости рта с помощью дополнительных инструментов	1
A02.07.002	Исследование зубов с использованием стоматологического зонда	1
A02.07.005	Термодиагностика зуба	1

A02.07.006	Определение прикуса	1
A02.07.007	Перкуссия зубов	1
A03.07.001	Люминесцентная стоматоскопия	по потребности
A03.07.003	Диагностика состояния зубочелюстной системы с помощью методов и средств лучевой визуализации	1
A05.07.001	Электроодонтометрия	по потребности
A06.07.003	Прицельная внутриротовая контактная рентгенография	1
A06.07.010	Радиовизиография челюстно-лицевой области	по потребности
A06.31.006	Описание и интерпретация рентгенологических изображений	по потребности
A12.07.003	Определение индексов гигиены полости рта	согласно алгоритму
A12.07.004	Определение пародонтальных индексов	по потребности

\*«1» - если 1 раз; «согласно алгоритму» - если обязательно несколько раз (2 и более); «по потребности» – если не обязательно (на усмотрение лечащего врача).

#### ***7.1.4. Характеристика алгоритмов и особенностей выполнения диагностических мероприятий***

Диагностика направлена на установление диагноза, соответствующего модели пациента, исключение осложнений, определение возможности приступить к лечению без дополнительных диагностических и лечебно-профилактических мероприятий.

С этой целью производят сбор анамнеза, осмотр рта и зубов, а также другие необходимые исследования, результаты которых вносят в медицинскую карту стоматологического больного (форма 043.У).

##### Сбор анамнеза

При сборе анамнеза выясняют наличие или отсутствие жалоб от различных раздражителей, аллергический анамнез, наличие соматических заболеваний.

Целенаправленно выявляют жалобы на боли и дискомфорт в области конкретного зуба, их характер, сроки появления, когда пациент обратил внимание на появление дискомфорта.

##### Визуальное исследование, внешний осмотр челюстно-лицевой области, осмотр рта с помощью дополнительных инструментов.

При внешнем осмотре оценивают форму и конфигурацию лица, выявляют наличие отека или других патологических изменений.

Необходимо проводить пальпацию лимфатических узлов головы и шеи, которая проводится бимануально и билатерально, сравнивая правую и левую половины лица и шеи.

При осмотре рта оценивают состояние зубных рядов, слизистой оболочки рта, ее цвет, увлажненность, наличие патологических изменений.

Обследованию подлежат все зубы, начинают осмотр с правых верхних моляров и заканчивают правыми нижними молярами.

Детально обследуют все поверхности каждого зуба. Зондом определяют плотность твердых тканей, обращают внимание на наличие пятен и кариозных полостей. При зондировании обнаруженной кариозной полости обращают внимание на ее локализацию, величину, глубину, наличие размягченного дентина, болезненность или отсутствие болевой чувствительности при зондировании, сообщение с полостью зуба. Тщательно обследуют апроксимальные поверхности зубов.

Проводят пальпацию, перкуссию, определение подвижности зуба, обследование тканей пародонта. Определяют характер болей на температурные раздражители, проводят электроодонтодиагностику.

Индексы гигиены рта определяют до лечения, и после обучения гигиене рта, с целью контроля. См. приложение № 5.

#### **7.1.5. Требования к лечению амбулаторно-поликлиническому**

Код	Название	Кратность выполнения *
A06.07.003	Прицельная внутриротовая контактная рентгенография	согласно алгоритму
A06.07.010	Радиовизиография челюстно-лицевой области	по потребности
A06.31.006	Описание и интерпретация рентгенологических изображений	по потребности
A13.31.007	Обучение гигиене полости рта	1
A14.07.004	Контролируемая чистка зубов	1
A16.07.002	Восстановление зуба пломбой	по потребности
A16.07.003	Восстановление зуба вкладкой, виниром, полукоронкой	по потребности
A16.07.004	Восстановление зуба коронкой	по потребности
A16.07.055	Профессиональная гигиена полости рта и зубов	1
A25.07.001	Назначение лекарственной терапии при заболеваниях полости рта и зубов	согласно алгоритму

\*«1» - если 1 раз; «согласно алгоритму» - если обязательно несколько раз (2 и более); «по потребности» – если не обязательно (на усмотрение лечащего врача).

#### **7.1.6. Характеристика алгоритмов и особенностей выполнения не медикаментозной помощи**

Не медикаментозная помощь направлена на:

- купирование острого воспалительного процесса;
- предупреждение развития осложнений;
- восстановление анатомической формы коронковой части зуба,
- восстановление эстетики зубного ряда.

После диагностических исследований и принятия решения на том же приеме приступают к лечению.

#### **7.1.7. Требования к лекарственной помощи амбулаторно-поликлинической**

Наименование группы	Кратность (продолжительность лечения)*
Средства, влияющие на обмен веществ в твердых тканях зуба <i>Кальцийсодержащие препараты</i>	согласно алгоритму
Лечебные подкладки (кальцийсодержащие). Минерал триоксид агрегат	согласно алгоритму
Анестетики местные	согласно алгоритму

#### **7.1.8. Характеристики алгоритмов и особенностей применения медикаментов**

Перед препарированием проводится анестезия (аппликационная, инфильтрационная, проводниковая) по показаниям, при необходимости перед проведением анестезии место вкола обрабатывается местным анестетиком. Подкладочные кальцийсодержащие препараты используются с целью воздействия на микрофлору кариозной полости, декальцинации деминерализованного дентина, образования вторичного дентина. В практике используются различные варианты лечебных подкладочных материалов, (химического отверждения или светового отверждения). Химически отверждаемые материалы бывают однокомпонентные (нетвердеющие) или двухкомпонентные (твердеющие). Для одноэтапного лечения начального пульпита лучше использовать двухкомпонентные подкладочные материалы. Материал вносится в минимальном количестве, и только в область проекции пульпы зуба. Полость закрывается временной пломбой. В качестве временной пломбы желательно использовать стеклоиономерные цементы.

При двухэтапном методе лечения через 1 месяц полностью удаляется кальцийсодержащий материал, проводится оценка плотности дентина (методом зондирования и/или кариесдетектором) и проводится восстановление анатомической формы коронковой части зуба.

### ***7.1.9. Восстановление анатомической формы коронковой части зуба***

Восстановление анатомической формы коронковой части зуба может проводиться пломбированием и/или протезированием (изготовление вкладки, изготовление искусственной коронки, изготовление штифтовой конструкции). Для выбора метода восстановления анатомической формы коронковой части зуба необходимо оценить степень разрушения коронковой части зуба. Используют индекс разрушения окклюзионной поверхности зуба (ИРОПЗ) по В.Ю. Миликевичу.

См. приложение № 4

### ***7.1.10. Требования к режиму труда, отдыха, лечения и реабилитации***

Срок наблюдения пациентом при непрямом покрытии пульпы – 6 месяцев с проведением электроодонтодиагностики.

### ***7.1.11. Требования к уходу за пациентом и вспомогательным процедурам***

Специальных требований нет.

### ***7.1.12. Требования к диетическим назначениям и ограничениям***

Специальных требований нет.

### ***7.1.13. Форма информированного добровольного согласия пациента при выполнении Клинических рекомендаций (протоколов лечения)***

См. приложение № 7.

### ***7.1.14. Дополнительная информация для пациента и членов его семьи***

См. приложение № 8.

### ***7.1.15. Правила изменения требований при выполнении Клинических рекомендаций (протоколов лечения) «Болезни пульпы зуба» и прекращении действия требований Клинических рекомендаций (протоколов лечения)***

При выявлении в процессе диагностики признаков, требующих проведения подготовительных мероприятий к лечению, пациент переводится в Клинические рекомендации (протоколы лечения), соответствующие выявленным заболеваниям и осложнениям.

При выявлении признаков другого заболевания, требующего проведения диагностических и лечебных мероприятий, наряду с признаками начального пульпита медицинская помощь пациенту оказывается в соответствии с требованиями:

а) раздела этих Клинических рекомендаций (протоколов лечения), соответствующего ведению начального пульпита

б) Клинических рекомендаций (протоколов лечения) с выявленным заболеванием или синдромом.

**7.1.16. Возможные исходы и их характеристики**

Наименование исхода	Частота развития	Критерии и признаки	Ориентировочное время достижения исхода	Преимственность и этапность оказания медицинской помощи
Компенсация функции	50%	Восстановление функции зуба	Непосредственно после курса лечения	Динамическое наблюдение 2 раза в год
Стабилизация	30%	Отсутствие рецидива и осложнений	Непосредственно- после курса лечения	Динамическое наблюдение 2 раза в год
Развитие ятрогенных осложнений	10%	Появление новых поражений или осложнений, обусловленных проводимой терапией, (например, аллергические реакции)	На этапе лечения зуба	Оказание медицинской помощи по протоколу соответствующего заболевания
Развитие нового заболевания, связанного с основным	10%	Развитие острого пульпита.	После окончания лечения при отсутствии динамического наблюдения	Оказание медицинской помощи по протоколу соответствующего заболевания

**7.1.17. Стоимостные характеристики Клинических рекомендаций (протоколов лечения) «Болезни пульпы зуба»**

Стоимостные характеристики определяются согласно требованиям нормативных документов.

## 7.2. Модель пациента

**Нозологическая форма: острый пульпит**

**Стадия – любая**

**Фаза: стабильное течение**

**Осложнения – без осложнений**

Код по МКБ-С – К 04.01

### 7.2.1. Критерии и признаки, определяющие модель пациента:

- пациенты с постоянными зубами;
- самопроизвольные боли, приступообразные боли с иррадиацией, ночные боли, боли, провоцируемые любыми раздражителями;
- наличие кариозной полости, пломбированный ранее зуб, интактный зуб;
- наличие боли при зондировании;
- полость зуба может быть вскрыта;
- возможна чувствительность при перкуссии зуба;
- снижение порога электровозбудимости пульпы;
- отсутствие изменений в периапикальных тканях на рентгенограмме
- проходимые каналы без высокого риска перфорации

### 7.2.2. Порядок включения пациента в Клинические рекомендации (протоколы лечения):

Состояние пациента, удовлетворяющее критериям и признакам диагностики данной модели пациента.

### 7.2.3. Требования к диагностике амбулаторно-поликлинической:

Код	Название	Кратность выполнения
A01.07.001	Сбор анамнеза и жалоб при патологии рта	1
A01.07.002	Визуальное исследование при патологии рта	1
A01.07.003	Пальпация органов полости рта	1
A01.07.005	Внешний осмотр челюстно-лицевой области	1
A02.07.001	Осмотр рта с помощью дополнительных инструментов	1
A02.07.002	Исследование зубов с использованием стоматологического зонда	1
A02.07.005	Термодиагностика зуба	1
A02.07.006	Определение прикуса	1
A02.07.007	Перкуссия зубов	1
A03.07.003	Диагностика состояния зубочелюстной системы с помощью методов и средств лучевой визуализации	по потребности



A05.07.001	Электроодонтометрия	1
A06.07.003	Прицельная внутриротовая контактная рентгенография	по потребности
A06.07.010	Радиовизиография челюстно-лицевой области	по потребности
A06.31.006	Описание и интерпретация рентгенологических изображений	по потребности
A12.07.003	Определение индексов гигиены полости рта	согласно алгоритму
A12.07.004	Определение пародонтальных индексов	по потребности

\*«1» - если 1 раз; «согласно алгоритму» - если обязательно несколько раз (2 и более); «по потребности» – если не обязательно (на усмотрение лечащего врача).

#### ***7.2.4. Характеристика алгоритмов и особенностей выполнения диагностических мероприятий***

Диагностика направлена на установление диагноза, соответствующего модели пациента, исключение осложнений, определение возможности приступить к лечению без дополнительных диагностических и лечебно-профилактических мероприятий.

С этой целью производят сбор анамнеза, осмотр рта и зубов, а также другие необходимые исследования, результаты которых вносят в медицинскую карту стоматологического больного (форма 043.У).

##### Сбор анамнеза

При сборе анамнеза выясняют наличие или отсутствие жалоб от различных раздражителей, аллергический анамнез, наличие соматических заболеваний.

Целенаправленно выявляют жалобы на боли и дискомфорт в области конкретного зуба, их характер, сроки появления, когда пациент обратил внимание на появление дискомфорта.

##### Визуальное исследование, внешний осмотр челюстно-лицевой области, осмотр рта с помощью дополнительных инструментов.

При внешнем осмотре оценивают форму и конфигурацию лица, выявляют наличие отека или других патологических изменений.

Необходимо проводить пальпацию лимфатических узлов головы и шеи, которая проводится бимануально и билатерально, сравнивая правую и левую половины лица и шеи.

При осмотре рта оценивают состояние зубных рядов, слизистой оболочки рта, ее цвет, увлажненность, наличие патологических изменений.

Обследованию подлежат все зубы, начинают осмотр с правых верхних моляров и заканчивают правыми нижними молярами.

Детально обследуют все поверхности каждого зуба. Зондом определяют плотность твердых тканей, обращают внимание на наличие пятен и кариозных полостей. При зондировании обнаруженной кариозной полости обращают внимание на ее локализацию, величину, глубину, наличие размягченного дентина, болезненность или отсутствие болевой чувствительности при зондировании, сообщение с полостью зуба. Тщательно обследуют апроксимальные поверхности зубов.

Проводят пальпацию, перкуссию, определение подвижности зуба, обследование тканей пародонта. Определяют характер болей на температурные раздражители, проводят электроодонтодиагностику.

Индексы гигиены рта определяют до лечения, и после обучения гигиене рта, с целью контроля. См. приложение №5.

#### **7.2.5. Требования к лечению амбулаторно-поликлиническому**

Код	Название	Кратность выполнения *
A06.07.003	Прицельная внутриротовая контактная рентгенография	согласно алгоритму
A06.07.010	Радиовизиография челюстно-лицевой области	по потребности
A06.31.006	Описание и интерпретация рентгенологических изображений	по потребности
A13.31.007	Обучение гигиене полости рта	1
A14.07.004	Контролируемая чистка зубов	1
A16.07.002	Восстановление зуба пломбой	1
A16.07.003	Восстановление зуба вкладкой, виниром, полукоронкой	по потребности
A16.07.004	Восстановление зуба коронкой	по потребности
A16.07.008	Пломбирование корневого канала зуба	согласно алгоритму
A16.07.009	Пульпотомия (ампутация коронковой пульпы)	1
A16.07.010	Экстирпация пульпы	1
A16.07.034	Инструментальная и медикаментозная обработка корневого канала	согласно алгоритму
A16.07.035	Восстановление зуба пломбировочными материалами с использованием анкерных штифтов	по потребности
A16.07.036	Восстановление зуба коронкой с использованием композитной культевой вкладки на анкерном штифте	по потребности
A16.07.037	Восстановление зуба коронкой с использованием цельнолитой культевой вкладки	по потребности
A16.07.055	Профессиональная гигиена полости рта и зубов	1
A16.07.056	Восстановление зубов штифтовыми зубами	по потребности
A25.07.001	Назначение лекарственной терапии при	согласно алгоритму

	заболеваниях полости рта и зубов	
--	----------------------------------	--

\*«1» - если 1 раз; «согласно алгоритму» - если обязательно несколько раз (2 и более); «по потребности» – если не обязательно (на усмотрение лечащего врача).

### ***7.2.6. Характеристика алгоритмов и особенностей выполнения не медикаментозной помощи***

Не медикаментозная помощь направлена на:

- купирование острого воспалительного процесса;
- проведение обработки корневых каналов под контролем методов лучевой визуализации;
- достижение obturации корневых каналов до уровня физиологической верхушки проводится с рентгенологическим контролем;
- предупреждение развития осложнений;
- восстановление анатомической формы коронковой части зуба
- восстановление эстетики зубного ряда

#### ***7.2.6.1. Характеристики алгоритмов и особенностей проведения обработки корневых каналов***

Этапы проведения инструментальной и антисептической обработки корневых каналов:

- ◆ проведение местной анестезии (при необходимости и отсутствии противопоказаний)
- ◆ раскрытие полости зуба и создание прямого доступа к корневым каналам
- ◆ обнаружение и расширение устьев корневых каналов
- ◆ удаление пульпы
- ◆ прохождение канала до физиологической верхушки
- ◆ определение рабочей длины канала
- ◆ рентгенологический контроль прохождения канала
- ◆ формирование корневого канала
- ◆ антисептическая обработка и высушивание канала
- ◆ obturация корневого канала до физиологической верхушки
- ◆ рентгенологический контроль obturации корневого канала
- ◆ применение физических методов (при необходимости).

Инструментальная и антисептическая обработка корневых каналов при лечении данной формы пульпита проводится с использованием различных методик и направлена на достижение первичной очистки канала от измененных тканей, удаление дентинных опилок и формирование канала для окончательной очистки и obturации. Первичная очистка канала подразумевает удаление остатков живых и некротизированных тканей, а также продуктов тканевого распада и микроорганизмов.

Для определения рабочей длины канала используют электрометрический метод с применением различных электронных приборов (апекслокаторов), а так же рентгенологический контроль с применением эндодонтических инструментов и/или гуттаперчевого штифта в качестве маркера длины канала. Но при проведении рентгенологического контроля следует обращать внимание на то, что рентгенологическая верхушка может не совпадать с анатомической.

Следующий этап – формирование корневого канала. Корневой канал после обработки должен соответствовать следующим требованиям

- ♦ Сохранять свое направление
- ♦ Иметь форму конуса (6-9 градуса)
- ♦ Завершаться апикальным сужением
- ♦ Не иметь неровностей на стенках
- ♦ Иметь достаточный диаметр на всем протяжении до апикального сужения для obturации

На данном этапе необходимо соблюдать следующие правила: проводить все манипуляции в пределах канала, не допускать проталкивание дентинных опилок и инфицированных тканей за верхушку корня. Необходимо точно определить рабочую длину канала и придать каналу достаточный диаметр для обеспечения полноценной антисептической обработки. Для выполнения инструментальной и антисептической обработки корневых каналов используются различные методики.

См. приложение № 1.

#### ***7.2.6.2. Характеристики алгоритмов и особенностей проведения физиотерапевтических процедур.***

Физиотерапевтические процедуры позволяют купировать воспаление, нормализовать трофику тканей, стимулируют процессы регенерации, при этом применяют постоянный электрический ток; импульсные токи низкой, средней и высокой частоты; электрические и магнитные поля; светолечение; ультразвук и т.д. Кроме того, физические методы используют с диагностической целью. Электроодонтометрия дает возможность оценить состояние пульпы зуба, апекслокация-определить расстояние до апикального отверстия (рабочую длину канала).

При эндодонтическом лечении широко применяется трансканальные воздействия постоянным током, которые обеспечивают возможность введения лекарственных веществ в труднодоступную часть корневого канала. (уровень убедительности доказательств В).

Включение физиотерапии в комплекс лечебных мероприятий способствует повышению эффективности и качества лечения, уменьшает количество, как ближайших, так и отдалённых осложнений. (уровень убедительности доказательств В).

Особое внимание перед назначением и проведением физиотерапевтических процедур обращать на наличие противопоказаний.

См. приложение № 2.

### ***7.2.6.3. Характеристики алгоритмов и особенностей пломбирования корневых каналов.***

Целью пломбирования является достижение obturации канала до апикального отверстия или физиологического сужения корня и предотвращение повторного инфицирования канала микроорганизмами. Пломбировать корневой канал можно в том случае, если отсутствуют болевые симптомы, выделение экссудата, чувствительность при перкуссии. Предварительно необходимо изолировать зуб от слюны.

Материал для пломбирования корневых каналов должен обладать следующими свойствами:

1. легко поддаваться манипулированию в течение достаточно долгого рабочего времени;
2. обладать пространственной стабильностью, не давать усадки и не менять форму после введения в канал;
3. заполнять канал, повторяя его контуры;
4. не раздражать периапикальные ткани;
5. быть влагоустойчивым, непористым;
6. быть рентгеноконтрастным, легко определяться на снимках;
7. не изменять цвет зуба;
8. при необходимости легко удаляться из корневого канала.

Критерии качества obturации корневых каналов:

- ♦ Равномерная плотность материала на всем протяжении
- ♦ Герметичность obturации
- ♦ Сохранение интактности периодонта
- ♦ Obturация канала до физиологического сужения или апикального отверстия

Для достижения данных результатов применяют методики пломбирования корневых каналов с использованием гуттаперчи в технике латеральной и вертикальной конденсации, термофилы, а так же пасты с методом пломбирования одним (центральным) штифтом. Не рекомендуется пломбирование корневых каналов с использованием только пасты без гуттаперчивых штифтов. Возможно проведение

обтурации корневого канала без использования штифтов в случае использования материалов, не предназначенных для проведения вышеперечисленных методов.

См. приложение № 3.

После проведения обтурации канала необходимо проведение рентгенологического контроля пломбирования.

#### **7.2.6.4. Восстановление анатомической формы коронковой части зуба после проведения эндодонтического лечения**

Восстановление анатомической формы коронковой части зуба после эндодонтического лечения может проводиться пломбированием и/или протезированием (изготовление вкладки, изготовление искусственной коронки, изготовление штифтовой конструкции). Для выбора метода восстановления анатомической формы коронковой части зуба необходимо оценить степень разрушения коронковой части зуба. Используют индекс разрушения окклюзионной поверхности зуба (ИРОПЗ) по В.Ю. Миликевичу.

См. приложение № 4.

#### **7.2.7. Характеристики алгоритмов и особенностей проведения хирургических вмешательств.**

Оперативное лечение пульпита применяют при патологических процессах в зубах не подлежащих или не поддающихся терапевтическому лечению.

См. приложение № 6.

#### **7.2.8. Требования к лекарственной помощи амбулаторно-поликлинической**

Наименование группы	Кратность (продолжительность лечения)*
Анестетики местные	согласно алгоритму
Муцифицирующие пасты (параформальдегид)	согласно алгоритму
Гипохлорит натрия	согласно алгоритму
Кровоостанавливающие препараты	по потребности
Пасты для пломбирования корневых каналов (на основе эвгенола, эпоксидных смол, акриловые, полиэтиленовые и поливиниловые смолы, на основе резорцин – формальдегида, с гидроксидом кальция, с трикальцийфосфатом и йодоформом, гуттаперчивые штифты, поликарбоксилатные цементы).	согласно алгоритму
Ненаркотические анальгетики	по потребности

### **7.2.9. Характеристики алгоритмов и особенностей применения медикаментов**

Перед препарированием проводится анестезия (аппликационная, инфильтрационная, проводниковая) по показаниям, при необходимости перед проведением анестезии место вкола обрабатывается местным анестетиком.

Наряду с механической обработкой корневого канала выполняют его тщательное промывание антисептическими растворами.

Наиболее частыми в применении растворами для обработки корневых каналов являются: гипохлорит натрия в концентрации от 2,5 до 3%, хлоргексидин 0,05 – 1%, 3% раствор перекиси водорода, мирамистин. Растворы в систему корневого канала вводят с помощью шприцов с эндодонтическими иглами. При использовании ирригантов следует помнить, что их применение должно быть ограничено пространством канала. Попадание этих растворов за пределы канала, особенно под давлением, может привести к сильному токсическому воздействию, повреждению периапикальных тканей.

Ещё одной группой химических веществ, используемых для обработки корневых каналов, являются комплексоны (хелаты), в первую очередь, этилендиаминтетрауксусная кислота (ЭДТА). Препарат состоит из ЭДТА и перекиси мочевины на органической водорастворимой основе и действует как окислитель и как смазка для канала. Он эффективно размягчает дентин, что облегчает прохождение, очистку и формирование канала.

При возникновении болевой реакции назначаются анальгетические лекарственные средства.

### **7.2.10. Требования к режиму труда, отдыха, лечения и реабилитации**

После проведения лечения необходимо динамическое наблюдение за зубом в течение 2-х лет. Контрольное рентгенологическое исследование следует проводить не позднее 1 года после пломбирования.

### **7.2.11. Требования к уходу за пациентом и вспомогательным процедурам**

Специальных требований нет

### **7.2.12. Требования к диетическим назначениям и ограничениям**

Специальных требований нет

### **7.2.13. Форма информированного добровольного согласия пациента при выполнении Клинических рекомендаций (протоколов лечения) «Болезни пульпы зуба»**

См. приложение № 7.

#### 7.2.14. Дополнительная информация для пациента и членов его семьи

См. приложение № 8.

#### 7.2.15. Правила изменения требований при выполнении Клинических рекомендаций (протоколов лечения) «Болезни пульпы зуба» и прекращении действия требований Клинических рекомендаций (протоколов лечения)

При выявлении в процессе диагностики признаков, требующих проведения подготовительных мероприятий к лечению, пациент переводится в Клинические рекомендации (протоколы лечения), соответствующий выявленным заболеваниям и осложнениям.

При выявлении признаков другого заболевания, требующего проведения диагностических и лечебных мероприятий, наряду с признаками острого пульпита медицинская помощь пациенту оказывается в соответствии с требованиями:

- а) раздела этих Клинических рекомендаций (протоколов лечения), соответствующего ведению острого пульпита
- б) Клинических рекомендаций (протоколов лечения) с выявленным заболеванием или синдромом.

#### 7.2.16. Возможные исходы и их характеристики

Наименование исхода	Частота развития	Критерии и признаки	Ориентировочное время достижения исхода	Преимственность и этапность оказания медицинской помощи
Компенсация функции	10%	Восстановление функции зуба	Непосредственно после лечения	
Стабилизация	70%	Отсутствие рецидива и осложнений	Непосредственно после лечения	
Развитие ятрогенных осложнений	10%	Появление новых поражений или осложнений, обусловленных проводимой терапией (например, аллергические реакции)	На этапе лечения зуба	Оказание медицинской помощи по протоколу соответствующего заболевания
Развитие нового заболевания, связанного с основным	10%	Развитие заболеваний периодонта	После окончания лечения и при отсутствии динамического наблюдения	Оказание медицинской помощи по протоколу соответствующего заболевания



**7.2.17. Стоимостные характеристики Клинических рекомендаций (протоколов лечения) «Болезни пульпы зуба»**

Стоимостные характеристики определяются согласно требованиям нормативных документов.

### 7.3 Модель пациента

**Нозологическая форма:** гнойный пульпит [пульпарный абсцесс]

**Стадия – любая**

**Фаза:** стабилизация процесса

**Осложнения – без осложнений**

Код по МКБ-С – К 04.02

#### 7.3.1. Критерии и признаки, определяющие модель пациента:

- пациенты с постоянными зубами;
- самопроизвольные, приступообразные боли с иррадиацией, усиливающиеся от горячего, успокаивающиеся от холодного, ночные боли;
- полость зуба может быть вскрыта;
- возможна болезненность при перкуссии зуба;
- снижение порога электровозбудимости пульпы;
- отсутствие рентгенологических изменений в периапикальных тканях;
- проходимые каналы без высокого риска перфорации

#### 7.3.2. Порядок включения пациента в Клинические рекомендации (протоколы лечения)

Состояние пациента, удовлетворяющее критериям и признакам диагностики данной модели пациента.

#### 7.3.3. Требования к диагностике амбулаторно-поликлинической:

Код	Название	Кратность выполнения *
A01.07.001	Сбор анамнеза и жалоб при патологии рта	1
A01.07.002	Визуальное исследование при патологии рта	1
A01.07.003	Пальпация органов полости рта	1
A01.07.005	Внешний осмотр челюстно-лицевой области	1
A02.07.001	Осмотр рта с помощью дополнительных инструментов	1
A02.07.002	Исследование зубов с использованием стоматологического зонда	1
A02.07.005	Термодиагностика зуба	1
A02.07.006	Определение прикуса	1
A02.07.007	Перкуссия зубов	1
A03.07.001	Люминесцентная стоматоскопия	по потребности

A03.07.003	Диагностика состояния зубочелюстной системы с помощью методов и средств лучевой визуализации	1
A05.07.001	Электроодонтометрия	по потребности
A06.07.003	Прицельная внутриротовая контактная рентгенография	1
A06.07.010	Радиовизиография челюстно-лицевой области	по потребности
A06.31.006	Описание и интерпретация рентгенологических изображений	по потребности
A12.07.003	Определение индексов гигиены полости рта	согласно алгоритму
A12.07.004	Определение пародонтальных индексов	по потребности

\*«1» - если 1 раз; «согласно алгоритму» - если обязательно несколько раз (2 и более); «по потребности» – если не обязательно (на усмотрение лечащего врача).

#### ***7.3.4. Характеристика алгоритмов и особенностей выполнения диагностических мероприятий***

Диагностика направлена на установление диагноза, соответствующего модели пациента, исключение осложнений, определение возможности приступить к лечению без дополнительных диагностических и лечебно-профилактических мероприятий.

С этой целью производят сбор анамнеза, осмотр рта и зубов, а также другие необходимые исследования, результаты которых вносят в медицинскую карту стоматологического больного (форма 043.У).

##### Сбор анамнеза

При сборе анамнеза выясняют наличие или отсутствие жалоб от различных раздражителей, аллергический анамнез, наличие соматических заболеваний.

Целенаправленно выявляют жалобы на боли и дискомфорт в области конкретного зуба, их характер, сроки появления, когда пациент обратил внимание на появление дискомфорта.

##### Визуальное исследование, внешний осмотр челюстно-лицевой области, осмотр рта с помощью дополнительных инструментов.

При внешнем осмотре оценивают конфигурацию и форму лица, выявляют наличие отека или других патологических изменений.

Необходимо проводить пальпацию лимфатических узлов головы и шеи, которая проводится бимануально и билатерально, сравнивая правую и левую половины лица и шеи.

При осмотре рта оценивают состояние зубных рядов, слизистой оболочки рта, ее цвет, увлажненность, наличие патологических изменений.

Обследованию подлежат все зубы, начинают осмотр с правых верхних моляров и заканчивают правыми нижними молярами.

Детально обследуют все поверхности каждого зуба. Зондом определяют плотность твердых тканей, обращают внимание на наличие пятен и кариозных полостей. При зондировании обнаруженной кариозной полости обращают внимание на ее локализацию, величину, глубину, наличие размягченного дентина, болезненность или отсутствие болевой чувствительности при зондировании, сообщение с полостью зуба. Тщательно обследуют аппроксимальные поверхности зубов.

Проводят пальпацию, перкуссию, определение подвижности зуба, обследование тканей пародонта. Определяют характер болей на температурные раздражители, проводят электроодонтодиагностику.

Индексы гигиены рта определяют до лечения, и после обучения гигиене рта, с целью контроля.

См. приложение № 5.

### **7.3.5. Требования к лечению амбулаторно-поликлиническому**

Код	Название	Кратность выполнения *
A06.07.003	Прицельная внутриротовая контактная рентгенография	согласно алгоритму
A06.07.010	Радиовизиография челюстно-лицевой области	по потребности
A06.31.006	Описание и интерпретация рентгенологических изображений	по потребности
A13.31.007	Обучение гигиене полости рта	1
A14.07.004	Контролируемая чистка зубов	1
A16.07.002	Восстановление зуба пломбой	1
A16.07.003	Восстановление зуба вкладкой, виниром, полукоронкой	по потребности
A16.07.004	Восстановление зуба коронкой	по потребности
A16.07.008	Пломбирование корневого канала зуба	согласно алгоритму
A16.07.009	Пульпотомия (ампутация коронковой пульпы)	1
A16.07.010	Экстирпация пульпы	1
A16.07.034	Инструментальная и медикаментозная обработка корневого канала	согласно алгоритму
A16.07.035	Восстановление зуба пломбировочными материалами с использованием анкерных штифтов	по потребности
A16.07.036	Восстановление зуба коронкой с использованием композитной культевой вкладки на анкерном штифте	по потребности
A16.07.037	Восстановление зуба коронкой с использованием цельнолитой культевой вкладки	по потребности

A16.07.055	Профессиональная гигиена полости рта и зубов	1
A16.07.056	Восстановление зубов штифтовыми зубами	по потребности
A25.07.001	Назначение лекарственной терапии при заболеваниях полости рта и зубов	согласно алгоритму

\*«1» - если 1 раз; «согласно алгоритму» - если обязательно несколько раз (2 и более); «по потребности» – если не обязательно (на усмотрение лечащего врача).

### ***7.3.6. Характеристика алгоритмов и особенностей выполнения не медикаментозной помощи***

Не медикаментозная помощь направлена на:

- купирование острого воспалительного процесса;
- проведение обработки корневых каналов под контролем методов лучевой визуализации;
- достижение obturации корневых каналов до уровня физиологической верхушки проводится с рентгенологическим контролем;
- предупреждение развития осложнений;
- восстановление анатомической формы коронковой части зуба
- восстановление эстетики зубного ряда

#### ***7.3.6.1. Характеристики алгоритмов и особенностей проведения обработки корневых каналов***

Этапы проведения инструментальной и антисептической обработки корневых каналов:

- ◆ проведение местной анестезии (при необходимости и отсутствии противопоказаний)
- ◆ раскрытие полости зуба и создание прямого доступа к корневым каналам
- ◆ обнаружение и расширение устьев корневых каналов
- ◆ удаление пульпы
- ◆ прохождение канала до физиологической верхушки
- ◆ определение рабочей длины канала
- ◆ рентгенологический контроль прохождения канала
- ◆ формирование корневого канала
- ◆ антисептическая обработка и высушивание канала
- ◆ obturация корневого канала до физиологической верхушки
- ◆ рентгенологический контроль obturации корневого канала
- ◆ применение физических методов (при необходимости).

Инструментальная и антисептическая обработка корневых каналов при лечении данной формы пульпита проводится с использованием различных методик и направлена на достижение первичной очистки канала от измененных тканей, удаление дентинных опилок и формирование канала для окончательной очистки и obturации. Первичная

очистка канала подразумевает удаление остатков живых и некротизированных тканей, а также продуктов тканевого распада и микроорганизмов.

Для определения рабочей длины канала используют электрометрический метод с применением различных электронных приборов (апекслокаторов), а так же рентгенологический контроль с применением эндодонтических инструментов и/или гуттаперчевого штифта в качестве маркера длины канала. Но при проведении рентгенологического контроля следует обращать внимание на то, что рентгенологическая верхушка может не совпадать с анатомической.

Следующий этап – формирование корневого канала. Корневой канал после обработки должен соответствовать следующим требованиям

- ♦ Сохранять свое направление
- ♦ Иметь форму конуса (6-9 градуса)
- ♦ Завершаться апикальным сужением
- ♦ Не иметь неровностей на стенках
- ♦ Иметь достаточный диаметр на всем протяжении до апикального сужения для obturации

На данном этапе необходимо соблюдать следующие правила: проводить все манипуляции в пределах канала, не допускать проталкивание дентинных опилок и инфицированных тканей за верхушку корня. Необходимо точно определить рабочую длину канала и придать каналу достаточный диаметр для обеспечения полноценной антисептической обработки. Для выполнения инструментальной и антисептической обработки корневых каналов используются различные методики.

См. Приложение № 1.

### ***7.3.6.2. Характеристики алгоритмов и особенностей проведения физиотерапевтических процедур.***

Физиотерапевтические процедуры позволяют купировать воспаление, нормализовать трофику тканей, стимулируют процессы регенерации, при этом применяют постоянный электрический ток; импульсные токи низкой, средней и высокой частоты; электрические и магнитные поля; светолечение; ультразвук и т.д. Кроме того, физические методы используют с диагностической целью. Электроодонтометрия дает возможность оценить состояние пульпы зуба, апекслокация-определить расстояние до апикального отверстия (рабочую длину канала).

При эндодонтическом лечении широко применяются трансканальные воздействия постоянным током, которые обеспечивают возможность введения лекарственных веществ в труднодоступную часть корневого канала (уровень убедительности доказательств В).

Включение физиотерапии в комплекс лечебных мероприятий способствует повышению эффективности и качества лечения, уменьшает количество, как ближайших, так и отдалённых осложнений (уровень убедительности доказательств В).

Особое внимание перед назначением и проведением физиотерапевтических процедур обращать на наличие противопоказаний.

См. приложение № 2.

### ***7.3.6.3. Характеристики алгоритмов и особенностей пломбирования корневых каналов.***

Целью пломбирования является достижение obturации канала до апикального отверстия или физиологического сужения корня и предотвращение повторного инфицирования канала микроорганизмами. Пломбировать корневой канал можно в том случае, если отсутствуют болевые симптомы, выделение экссудата, чувствительность при перкуссии. Предварительно необходимо изолировать зуб от слюны.

Материал для пломбирования корневых каналов должен обладать следующими свойствами:

1. легко поддаваться манипулированию в течение достаточно долгого рабочего времени;
2. обладать пространственной стабильностью, не давать усадки и не менять форму после введения в канал;
3. заполнять канал повторяя его контуры;
4. не раздражать периапикальные ткани;
5. быть влагоустойчивым, непористым;
6. быть рентгеноконтрастным, легко определяться на снимках;
7. не изменять цвет зуба;
8. при необходимости легко удаляться из корневого канала.

Критерии качества obturации корневых каналов:

- ♦ Равномерная плотность материала на всем протяжении
- ♦ Герметичность obturации
- ♦ Сохранение интактности периодонта
- ♦ Obturация канала до физиологического сужения или апикального отверстия

Для достижения данных результатов применяют методики пломбирования корневых каналов с использованием гуттаперчи в технике латеральной и вертикальной конденсации, термофилы, а так же пасты с методом пломбирования одним (центральным) штифтом. Не рекомендуется пломбирование корневых каналов с использованием только пасты без гуттаперчивых штифтов. Возможно проведение

обтурации корневого канала без использования штифтов в случае использования материалов, не предназначенных для проведения вышеперечисленных методов.

См. приложение № 3.

После проведения обтурации канала необходимо проведение рентгенологического контроля пломбирования.

#### **7.3.6.4 Восстановление анатомической формы коронковой части зуба после проведения эндодонтического лечения**

Восстановление анатомической формы коронковой части зуба после эндодонтического лечения может проводиться пломбированием и/или протезированием (изготовление вкладки, изготовление искусственной коронки, изготовление штифтовой конструкции). Для выбора метода восстановления анатомической формы коронковой части зуба необходимо оценить степень разрушения коронковой части зуба. Используют индекс разрушения окклюзионной поверхности зуба (ИРОПЗ) по В.Ю. Миликевичу.

См. приложение № 4.

#### **7.3.7. Характеристики алгоритмов и особенностей проведения хирургических вмешательств.**

Оперативное лечение пульпита применяют при патологических процессах в зубах не подлежащих или не поддающихся терапевтическому лечению.

См. приложение № 6.

#### **7.3.8. Требования к лекарственной помощи амбулаторно-поликлинической**

Наименование группы	Кратность (продолжительность лечения)
Анестетики местные	согласно алгоритму
Мумифицирующие пасты (параформальдегид)	согласно алгоритму
Гипохлорит натрия	согласно алгоритму
Кровоостанавливающие препараты	согласно алгоритму
Пасты для пломбирования корневых каналов (на основе эвгенола, эпоксидных смол, акриловые, полиэтиленовые и поливиниловые смолы, на основе резорцин – формальдегида, с гидроксидом кальция, с трикальцийфосфатом и йодоформом, гуттаперчивые штифты, поликарбоксилатные цементы).	согласно алгоритму
Ненаркотические анальгетики	по потребности



### **7.3.9. Характеристики алгоритмов и особенностей применения медикаментов**

Перед препарированием проводится анестезия (аппликационная, инфильтрационная, проводниковая) по показаниям, при необходимости перед проведением анестезии место вкола обрабатывается местным анестетиком.

Наряду с механической обработкой корневого канала выполняют его тщательное промывание антисептическими растворами.

Наиболее частыми в применении растворами для обработки корневых каналов являются: гипохлорит натрия в концентрации от 2,5 до 3%, хлоргексидин 0,05 – 1%, 3% раствор перекиси водорода, мирамистин. Растворы в систему корневого канала вводят с помощью шприцов с эндодонтическими иглами. При использовании ирригантов следует помнить, что их применение должно быть ограничено пространством канала. Попадание этих растворов за пределы канала, особенно под давлением, может привести к сильному токсическому воздействию, повреждению периапикальных тканей.

Ещё одной группой химических веществ, используемых для обработки корневых каналов, являются комплексоны (хелаты), в первую очередь, этилендиаминтетрауксусная кислота (ЭДТА). Препарат состоит из ЭДТА и перекиси мочевины на органической водорастворимой основе и действует как окислитель и как смазка для канала. Он эффективно размягчает дентин, что облегчает прохождение, очистку и формирование канала.

При возникновении болевой реакции назначаются анальгетические лекарственные средства.

### **7.3.10. Требования к режиму труда, отдыха, лечения и реабилитации**

После проведенного лечения необходимо динамическое наблюдение за зубом в течение 2-х лет. Контрольное рентгенологическое обследование следует проводить не позднее 1 года после пломбирования.

### **7.3.11. Требования к уходу за пациентом и вспомогательным процедурам**

Специальных требований нет

### **7.3.12. Требования к диетическим назначениям и ограничениям**

Специальных требований нет

### **7.3.13. Форма добровольного информированного согласия пациента при выполнении Клинических рекомендаций (протоколов лечения) «Болезни пульпы зуба»**

См. приложение № 7.

### **7.3.14. Дополнительная информация для пациента и членов его семьи**

См. приложение № 8.

### **7.3.15. Правила изменения требований при выполнении Клинических рекомендаций (протоколов лечения) «Болезни пульпы зуба» и прекращении действия требований Клинических рекомендаций (протоколов лечения) протокола**

При выявлении в процессе диагностики признаков, требующих проведения подготовительных мероприятий к лечению, пациент переводится в Клинические рекомендации (протоколы лечения), соответствующий выявленным заболеваниям и осложнениям.

При выявлении признаков другого заболевания, требующего проведения диагностических и лечебных мероприятий, наряду с признаками гнойного пульпита, медицинская помощь пациенту оказывается в соответствии с требованиями:

- а) раздела этих Клинических рекомендаций (протоколов лечения), соответствующего ведению гнойного пульпита
- б) Клинических рекомендаций (протоколов лечения) с выявленным заболеванием или синдромом.

### **7.3.16. Возможные исходы и их характеристики**

Наименование исхода	Частота развития	Критерии и признаки	Ориентировочное время достижения исхода	Преемственность и этапность оказания медицинской помощи
Компенсация функции	10%	Восстановление функции зуба	Непосредственно после лечения	
Стабилизация	70%	Отсутствие рецидива и осложнений	Непосредственно после лечения	
Развитие ятрогенных осложнений	10%	Появление новых поражений или осложнений, обусловленных проводимой терапией (например, аллергические реакции)	На этапе лечения зуба	Оказание медицинской помощи по протоколу соответствующего заболевания
Развитие нового заболевания, связанного с основным	10%	Развитие заболеваний периодонта	После окончания лечения и при отсутствии динамического наблюдения	Оказание медицинской помощи по протоколу соответствующего заболевания

### **7.3.17. Стоимостные характеристики Клинических рекомендаций (протоколов лечения) «Болезни пульпы зуба»**

Стоимостные характеристики определяются согласно требованиям нормативных документов.

#### 7.4. Модель пациента

**Нозологическая форма: хронический пульпит**

**Стадия – любая**

**Фаза: стабилизация процесса**

**Осложнения – без осложнений**

Код по МКБ-С: К 04.03

##### **7.4.1. Критерии и признаки, определяющие модель пациента**

- пациенты с постоянными зубами;
- самопроизвольные ноющие боли или ноющие боли от всех видов раздражителей;
- полость зуба вскрыта;
- зондирование вскрытой полости зуба болезненно и сопровождается кровоточивостью пульпы;
- отсутствие болезненности при перкуссии зуба;
- снижение порога электровозбудимости пульпы;
- на рентгенограмме возможны изменения в периапикальных тканях
- проходимые каналы без высокого риска перфорации

##### **7.4.2. Порядок включения пациента в Клинические рекомендации (протоколы лечения)**

Состояние пациента, удовлетворяющее критериям и признакам диагностики данной модели пациента.

##### **7.4.3. Требования к диагностике амбулаторно-поликлинической:**

Код	Название	Кратность выполнения
A01.07.001	Сбор анамнеза и жалоб при патологии рта	1
A01.07.002	Визуальное исследование при патологии рта	1
A01.07.003	Пальпация органов полости рта	1
A01.07.005	Внешний осмотр челюстно-лицевой области	1
A02.07.001	Осмотр рта с помощью дополнительных инструментов	1
A02.07.002	Исследование зубов с использованием стоматологического зонда	1
A02.07.005	Термодиагностика зуба	1
A02.07.006	Определение прикуса	1
A02.07.007	Перкуссия зубов	1
A03.07.001	Люминесцентная стоматоскопия	по потребности
A03.07.003	Диагностика состояния зубочелюстной системы с помощью методов и средств лучевой визуализации	1

A05.07.001	Электроодонтометрия	по потребности
A06.07.003	Прицельная внутриротовая контактная рентгенография	1
A06.07.010	Радиовизиография челюстно-лицевой области	по потребности
A06.31.006	Описание и интерпретация рентгенологических изображений	по потребности
A12.07.003	Определение индексов гигиены полости рта	согласно алгоритму
A12.07.004	Определение пародонтальных индексов	по потребности

\*«1» - если 1 раз; «согласно алгоритму» - если обязательно несколько раз (2 и более); «по потребности» – если не обязательно (на усмотрение лечащего врача).

#### ***7.4.4. Характеристика алгоритмов и особенностей выполнения диагностических мероприятий***

Диагностика направлена на установление диагноза, соответствующего модели пациента, исключение осложнений, определение возможности приступить к лечению без дополнительных диагностических и лечебно-профилактических мероприятий.

С этой целью производят сбор анамнеза, осмотр рта и зубов, а также другие необходимые исследования, результаты которых вносят в медицинскую карту стоматологического больного (форма 043.У).

##### Сбор анамнеза

При сборе анамнеза выясняют наличие или отсутствие жалоб от различных раздражителей, аллергический анамнез, наличие соматических заболеваний.

Целенаправленно выявляют жалобы на боли и дискомфорт в области конкретного зуба, их характер, сроки появления, когда пациент обратил внимание на появление дискомфорта.

##### Визуальное исследование, внешний осмотр челюстно-лицевой области, осмотр рта с помощью дополнительных инструментов.

При внешнем осмотре оценивают форму лица, выявляют наличие отека или других патологических изменений.

Необходимо проводить осмотр лимфатических узлов головы и шеи, который проводится бимануально и билатерально, сравнивая правую и левую половины лица и шеи. Осмотр лимфатических узлов позволяет получить информацию о наличии воспалительного, инфекционного или онкологического процесса.

При осмотре рта оценивают состояние зубных рядов, слизистой оболочки рта, ее цвет, увлажненность, наличие патологических изменений.

Обследованию подлежат все зубы, начинают осмотр с правых верхних моляров и заканчивают правыми нижними молярами.

Детально обследуют все поверхности каждого зуба. Зондом определяют плотность твердых тканей, оценивают текстуру и плотность поверхности, обращают внимание на наличие пятен и кариозных полостей. При зондировании обнаруженной кариозной полости обращают внимание на ее локализацию, величину, глубину, наличие размягченного дентина, болезненность или отсутствие болевой чувствительности при зондировании, сообщение с полостью зуба. Тщательно обследуют аппроксимальные поверхности зубов.

Проводят пальпацию, перкуссию, определение подвижности зуба, обследование тканей пародонта. Определяют характер болей на температурные раздражители, проводят электроодонтодиагностику.

Индексы гигиены рта определяют до лечения, и после обучения гигиене рта, с целью контроля.

См. приложение № 5.

#### **7.4.5. Требования к лечению амбулаторно-поликлиническому**

Код	Название	Кратность выполнения *
A06.07.003	Прицельная внутриротовая контактная рентгенография	согласно алгоритму
A06.07.010	Радиовизиография челюстно-лицевой области	по потребности
A06.31.006	Описание и интерпретация рентгенологических изображений	по потребности
A13.31.007	Обучение гигиене полости рта	1
A14.07.004	Контролируемая чистка зубов	1
A16.07.002	Восстановление зуба пломбой	1
A16.07.003	Восстановление зуба вкладкой, виниром, полукоронкой	по потребности
A16.07.004	Восстановление зуба коронкой	по потребности
A16.07.008	Пломбирование корневого канала зуба	согласно алгоритму
A16.07.009	Пульпотомия (ампутация коронковой пульпы)	1
A16.07.010	Экстирпация пульпы	1
A16.07.034	Инструментальная и медикаментозная обработка корневого канала	согласно алгоритму
A16.07.035	Восстановление зуба пломбировочными материалами с использованием анкерных штифтов	по потребности
A16.07.036	Восстановление зуба коронкой с использованием композитной культевой вкладки на анкерном	по потребности

	штифте	
A16.07.037	Восстановление зуба коронкой с использованием цельнолитой культевой вкладки	по потребности
A16.07.055	Профессиональная гигиена полости рта и зубов	1
A16.07.056	Восстановление зубов штифтовыми зубами	по потребности
A25.07.001	Назначение лекарственной терапии при заболеваниях полости рта и зубов	согласно алгоритму

\*«1» - если 1 раз; «согласно алгоритму» - если обязательно несколько раз (2 и более); «по потребности» – если не обязательно (на усмотрение лечащего врача).

#### ***7.4.6. Характеристика алгоритмов и особенностей выполнения не медикаментозной помощи***

Не медикаментозная помощь направлена на:

- купирование острого воспалительного процесса;
- проведение обработки корневых каналов под контролем методов лучевой визуализации;
- достижение obturации корневых каналов до уровня физиологической верхушки проводится под рентгенологическим контролем;
- предупреждение развития осложнений;
- восстановление анатомической формы коронковой части зуба
- восстановление эстетики зубного ряда

##### ***7.4.6.1. Характеристики алгоритмов и особенностей проведения обработки корневых каналов***

Этапы проведения инструментальной и антисептической обработки корневых каналов:

- ◆ проведение местной анестезии (при необходимости и отсутствии противопоказаний)
- ◆ раскрытие полости зуба и создание прямого доступа к корневым каналам
- ◆ обнаружение и расширение устьев корневых каналов
- ◆ удаление пульпы
- ◆ прохождение канала до физиологической верхушки
- ◆ определение рабочей длины канала
- ◆ рентгенологический контроль прохождения канала
- ◆ формирование корневого канала
- ◆ антисептическая обработка и высушивание канала
- ◆ obturация корневого канала до физиологической верхушки
- ◆ рентгенологический контроль obturации корневого канала
- ◆ применение физических методов (при необходимости).

Инструментальная и антисептическая обработка корневых каналов при лечении данной формы пульпита проводится с использованием различных методик и направлена на достижение первичной очистки канала от измененных тканей, удаление дентинных опилок и формирование канала для окончательной очистки и obturation. Первичная очистка канала подразумевает удаление остатков живых и некротизированных тканей, а также продуктов тканевого распада и микроорганизмов.

Для определения рабочей длины канала используют электрометрический метод с применением различных электронных приборов (апекслокаторов), а так же рентгенологический контроль с применением эндодонтических инструментов и/или гуттаперчевого штифта в качестве маркера длины канала. Но при проведении рентгенологического контроля следует обращать внимание на то, что рентгенологическая верхушка может не совпадать с анатомической.

Следующий этап – формирование корневого канала. Корневой канал после обработки должен соответствовать следующим требованиям

- ♦ Сохранять свое направление
- ♦ Иметь форму конуса (6-9 градуса)
- ♦ Завершаться апикальным сужением
- ♦ Не иметь неровностей на стенках
- ♦ Иметь достаточный диаметр на всем протяжении до апикального сужения для obturation

На данном этапе необходимо соблюдать следующие правила: проводить все манипуляции в пределах канала, не допускать проталкивание дентинных опилок и инфицированных тканей за верхушку корня. Необходимо точно определить рабочую длину канала и придать каналу достаточный диаметр для обеспечения полноценной антисептической обработки. Для выполнения инструментальной и антисептической обработки корневых каналов используются различные методики.

См. приложение № 1.

#### ***7.4.6.2. Характеристики алгоритмов и особенностей проведения физиотерапевтических процедур.***

Физиотерапевтические процедуры позволяют купировать воспаление, нормализовать трофику тканей, стимулируют процессы регенерации, при этом применяют постоянный электрический ток; импульсные токи низкой, средней и высокой частоты; электрические и магнитные поля; светолечение; ультразвук и т.д. Кроме того, физические методы используют с диагностической целью. Электроодонтометрия дает возможность оценить состояние пульпы зуба, апекслокация-определить расстояние до апикального отверстия (рабочую длину канала).



При эндодонтическом лечении широко применяются трансканальные воздействия постоянным током, которые обеспечивают возможность введения лекарственных веществ в труднодоступную часть корневого канала (уровень убедительности доказательств В).

Включение физиотерапии в комплекс лечебных мероприятий способствует повышению эффективности и качества лечения, уменьшает количество, как ближайших, так и отдалённых осложнений (уровень убедительности доказательств В).

Особое внимание перед назначением и проведением физиотерапевтических процедур обращать на наличие противопоказаний.

См. приложение № 2.

#### ***7.4.6.3. Характеристики алгоритмов и особенностей пломбирования корневых каналов.***

Целью пломбирования является достижение obturации канала до апикального отверстия или физиологического сужения корня и предотвращение повторного инфицирования канала микроорганизмами. Пломбировать корневой канал можно в том случае, если отсутствуют болевые симптомы, выделение экссудата, чувствительность при перкуссии. Предварительно необходимо изолировать зуб от слюны.

Материал для пломбирования корневых каналов должен обладать следующими свойствами:

1. легко поддаваться манипулированию в течение достаточно долгого рабочего времени;
2. обладать пространственной стабильностью, не давать усадки и не менять форму после введения в канал;
3. заполнять канал повторяя его контуры;
4. не раздражать периапикальные ткани;
5. быть влагоустойчивым, непористым;
6. быть рентгеноконтрастным, легко определяться на снимках;
7. не изменять цвет зуба;
8. при необходимости легко удаляться из корневого канала.

Критерии качества obturации корневых каналов:

- ♦ Равномерная плотность материала на всем протяжении
- ♦ Герметичность obturации
- ♦ Сохранение интактности периодонта
- ♦ Obturация канала до физиологического сужения или апикального отверстия

Для достижения данных результатов применяют методики пломбирования корневых каналов с использованием гуттаперчи в технике латеральной и вертикальной конденсации, термофилы, а так же пасты с методом пломбирования одним (центральным) штифтом. Не рекомендуется пломбирование корневых каналов с использованием пасты без штифтов. Возможно проведение obturации корневого канала без использования штифтов в случае использования материалов не предназначенных для проведения вышеперечисленных методов.

См. приложение № 3.

После проведения obturации канала необходимо проведение рентгенологического контроля пломбирования.

#### ***7.4.6.4. Восстановление анатомической формы коронковой части зуба после проведения эндодонтического лечения***

Восстановление анатомической формы коронковой части зуба после эндодонтического лечения может проводиться пломбированием и/или протезированием (изготовление вкладки, изготовление искусственной коронки, изготовление штифтовой конструкции). Для выбора метода восстановления анатомической формы коронковой части зуба необходимо оценить степень разрушения коронковой части зуба. Используют индекс разрушения окклюзионной поверхности зуба (ИРОПЗ) по В.Ю. Миликевичу.

См. приложение № 4.

#### ***7.4.7. . Характеристики алгоритмов и особенностей проведения хирургических вмешательств.***

Оперативное лечение пульпита применяют при патологических процессах в зубах не подлежащих или не поддающихся терапевтическому лечению.

См. приложение № 6.

#### ***7.4.8. Требования к лекарственной помощи амбулаторно-поликлинической***

Наименование группы	Кратность (продолжительность лечения)
Анестетики местные	согласно алгоритму
Мумифицирующие пасты (параформальдегид)	согласно алгоритму
Гипохлорит натрия	согласно алгоритму
Кровоостанавливающие препараты	согласно алгоритму
Пасты для пломбирования корневых каналов (на основе эвгенола, эпоксидных смол, акриловые, полиэтиленовые и поливиниловые смолы, на основе	согласно алгоритму

резорцин – формальдегида, с гидроксидом кальция, с трикальцийфосфатом и йодоформом, гуттаперчивые штифты, поликарбоксилатные цементы).	
Ненаркотические анальгетики	по потребности

#### **7.4.9. Характеристики алгоритмов и особенностей применения медикаментов**

Перед препарированием проводится анестезия (аппликационная, инфильтрационная, проводниковая) по показаниям, при необходимости перед проведением анестезии место вкола обрабатывается местным анестетиком.

Наряду с механической обработкой корневого канала выполняют его тщательное промывание антисептическими растворами.

Наиболее частыми в применении растворами для обработки корневых каналов являются: гипохлорит натрия в концентрации от 2,5 до 3%, хлоргексидин 0,05 – 1%, 3% раствор перекиси водорода, мирамистин. Растворы в систему корневого канала вводят с помощью шприцов с эндодонтическими иглами. При использовании ирригантов следует помнить, что их применение должно быть ограничено пространством канала. Попадание этих растворов за пределы канала, особенно под давлением, может привести к сильному токсическому воздействию, повреждению периапикальных тканей.

Ещё одной группой химических веществ, используемых для обработки корневых каналов, являются комплексоны (хелаты), в первую очередь, этилендиаминтетрауксусная кислота (ЭДТА). Препарат состоит из ЭДТА и перекиси мочевины на органической водорастворимой основе и действует как окислитель и как смазка для канала. Он эффективно размягчает дентин, что облегчает прохождение, очистку и формирование канала.

При возникновении болевой реакции назначаются анальгетические лекарственные средства.

#### **7.4.10. Требования к режиму труда, отдыха, лечения и реабилитации**

После проведенного лечения необходимо динамическое наблюдение в течение 2-х лет. Контрольное рентгенологическое обследование следует проводить не позднее 1 года после пломбирования.

#### **7.4.11. Требования к уходу за пациентом и вспомогательным процедурам**

Пациенту рекомендуют являться на прием к врачу-стоматологу минимум два раза в год для проведения профилактических осмотров, гигиенических мероприятий.

#### **7.4.12. Требования к диетическим назначениям и ограничениям**

Специальных требований нет

**7.4.13. Форма информированного добровольного согласия пациента при выполнении Клинических рекомендаций (протоколов лечения) «Болезни пульпы зуба»**

См. приложение № 7.

**7.4.14. Дополнительная информация для пациента и членов его семьи**

См. приложение № 8.

**7.4.15. Правила изменения требований при выполнении Клинических рекомендаций (протоколов лечения) «Болезни пульпы зуба» и прекращении действия требований Клинических рекомендаций (протоколов лечения)**

При выявлении в процессе диагностики признаков, требующих проведения подготовительных мероприятий к лечению, пациент переводится в Клинических рекомендаций (протоколов лечения), соответствующий выявленным заболеваниям и осложнениям.

При выявлении признаков другого заболевания, требующего проведения диагностических и лечебных мероприятий, наряду с признаками хронического пульпита, медицинская помощь пациенту оказывается в соответствии с требованиями:

- а) раздела этих Клинических рекомендаций (протоколов лечения), соответствующего ведению хронического пульпита
- б) Клинических рекомендаций (протоколов лечения) с выявленным заболеванием или синдромом.

**7.4.16. Возможные исходы и их характеристики**

Наименование исхода	Частота развития	Критерии и признаки	Ориентировочное время достижения исхода	Преимственность и этапность оказания медицинской помощи
Компенсация функции	10%	Восстановление функции зуба	Непосредственно после лечения	
Стабилизация	70%	Отсутствие рецидива и осложнений	Непосредственно после лечения	
Развитие ятрогенных осложнений	10%	Появление новых поражений или осложнений, обусловленных проводимой терапией (например, аллергические реакции)	На этапе лечения зуба	Оказание медицинской помощи по протоколу соответствующего заболевания
Развитие нового заболевания, связанного с основным	10%	Развитие заболеваний периодонта	После окончания лечения и при отсутствии динамического наблюдения	Оказание медицинской помощи по протоколу соответствующего заболевания

**7.4.17. *Стоимостные характеристики Клинических рекомендаций (протоколов лечения) «Болезни пульпы зуба»***

Стоимостные характеристики определяются согласно требованиям нормативных документов.

## 7.5. Модель пациента

**Нозологическая форма: хронический язвенный пульпит**

**Стадия – любая**

**Фаза: стабилизация процесса**

**Осложнения – без осложнений**

Код по МКБ-С: К 04.04

### 7.5.1. Критерии и признаки, определяющие модель пациента

- пациенты с постоянными зубами;
- ноющие боли, боли, усиливающиеся от температурных раздражителей;
- полость зуба вскрыта, возможна болезненность при зондировании устьев корневых каналов;
- отсутствие болезненности при перкуссии зуба;
- снижение порога электровозбудимости пульпы;
- на рентгенограмме возможны изменения в периапикальных тканях
- проходимые каналы без высокого риска перфорации

### 7.5.2. Порядок включения пациента в Клинические рекомендации (протоколы лечения)

Состояние пациента, удовлетворяющее критериям и признакам диагностики данной модели пациента.

### 7.5.3. Требования к диагностике амбулаторно-поликлинической:

Код	Название	Кратность выполнения
A01.07.001	Сбор анамнеза и жалоб при патологии рта	1
A01.07.002	Визуальное исследование при патологии рта	1
A01.07.003	Пальпация органов полости рта	1
A01.07.005	Внешний осмотр челюстно-лицевой области	1
A02.07.001	Осмотр рта с помощью дополнительных инструментов	1
A02.07.002	Исследование зубов с использованием стоматологического зонда	1
A02.07.005	Термодиагностика зуба	1
A02.07.006	Определение прикуса	1
A02.07.007	Перкуссия зубов	1
A03.07.001	Люминесцентная стоматоскопия	по потребности
A03.07.003	Диагностика состояния зубочелюстной системы с помощью методов и средств лучевой визуализации	1
A05.07.001	Электроодонтометрия	по потребности

A06.07.003	Прицельная внутриротовая контактная рентгенография	1
A06.07.010	Радиовизиография челюстно-лицевой области	по потребности
A06.31.006	Описание и интерпретация рентгенологических изображений	по потребности
A12.07.003	Определение индексов гигиены полости рта	согласно алгоритму
A12.07.004	Определение пародонтальных индексов	по потребности

\*«1» - если 1 раз; «согласно алгоритму» - если обязательно несколько раз (2 и более); «по потребности» – если не обязательно (на усмотрение лечащего врача).

#### ***7.5.4. Характеристика алгоритмов и особенностей выполнения диагностических мероприятий***

Диагностика направлена на установление диагноза, соответствующего модели пациента, исключение осложнений, определение возможности приступить к лечению без дополнительных диагностических и лечебно-профилактических мероприятий.

С этой целью производят сбор анамнеза, осмотр рта и зубов, а также другие необходимые исследования, результаты которых вносят в медицинскую карту стоматологического больного (форма 043.У).

##### Сбор анамнеза

При сборе анамнеза выясняют наличие или отсутствие жалоб от различных раздражителей, аллергический анамнез, наличие соматических заболеваний.

Целенаправленно выявляют жалобы на боли и дискомфорт в области конкретного зуба, их характер, сроки появления, когда пациент обратил внимание на появление дискомфорта.

##### Визуальное исследование, внешний осмотр челюстно-лицевой области, осмотр рта с помощью дополнительных инструментов.

При внешнем осмотре оценивают конфигурацию и форму лица, выявляют наличие отека или других патологических изменений.

Необходимо проводить пальпацию лимфатических узлов головы и шеи, которая проводится бимануально и билатерально, сравнивая правую и левую половины лица и шеи.

При осмотре рта оценивают состояние зубных рядов, слизистой оболочки рта, ее цвет, увлажненность, наличие патологических изменений.

Обследованию подлежат все зубы, начинают осмотр с правых верхних моляров и заканчивают правыми нижними молярами.

Детально обследуют все поверхности каждого зуба. Зондом определяют плотность твердых тканей, обращают внимание на наличие пятен и кариозных полостей. При

зондировании обнаруженной кариозной полости обращают внимание на ее локализацию, величину, глубину, наличие размягченного дентина, болезненность или отсутствие болевой чувствительности при зондировании, сообщение с полостью зуба. Тщательно обследуют аппроксимальные поверхности зубов.

Проводят пальпацию, перкуссию, определение подвижности зуба, обследование тканей пародонта. Определяют характер болей на температурные раздражители, проводят электроодонтодиагностику.

Индексы гигиены рта определяют до лечения, и после обучения гигиене полости рта, с целью контроля.

См. приложение № 5.

#### **7.5.5. Требования к лечению амбулаторно-поликлиническому**

Код	Название	Кратность выполнения *
A06.07.003	Прицельная внутриротовая контактная рентгенография	согласно алгоритму
A06.07.010	Радиовизиография челюстно-лицевой области	по потребности
A06.31.006	Описание и интерпретация рентгенологических изображений	по потребности
A13.31.007	Обучение гигиене полости рта	1
A14.07.004	Контролируемая чистка зубов	1
A16.07.002	Восстановление зуба пломбой	1
A16.07.003	Восстановление зуба вкладкой, виниром, полукоронкой	по потребности
A16.07.004	Восстановление зуба коронкой	по потребности
A16.07.008	Пломбирование корневого канала зуба	согласно алгоритму
A16.07.009	Пульпотомия (ампутация коронковой пульпы)	1
A16.07.010	Экстирпация пульпы	1
A16.07.034	Инструментальная и медикаментозная обработка корневого канала	согласно алгоритму
A16.07.035	Восстановление зуба пломбировочными материалами с использованием анкерных штифтов	по потребности
A16.07.036	Восстановление зуба коронкой с использованием композитной культевой вкладки на анкерном штифте	по потребности
A16.07.037	Восстановление зуба коронкой с использованием цельнолитой культевой вкладки	по потребности
A16.07.055	Профессиональная гигиена полости рта и зубов	1
A16.07.056	Восстановление зубов штифтовыми зубами	по потребности
A25.07.001	Назначение лекарственной терапии при заболеваниях полости рта и зубов	согласно алгоритму



\*«1» - если 1 раз; «согласно алгоритму» - если обязательно несколько раз (2 и более); «по потребности» – если не обязательно (на усмотрение лечащего врача).

#### **7.5.6. Характеристика алгоритмов и особенностей выполнения не медикаментозной помощи**

Не медикаментозная помощь направлена на:

- купирование острого воспалительного процесса;
- проведение обработки корневых каналов под контролем методов лучевой визуализации;
- достижение obturации корневых каналов до уровня физиологической верхушки проводится под рентгенологическим контролем;
- предупреждение развития осложнений;
- восстановление анатомической формы коронковой части зуба
- восстановление эстетики зубного ряда

##### **7.5.6.1. Характеристики алгоритмов и особенностей проведения обработки корневых каналов**

Этапы проведения инструментальной и антисептической обработки корневых каналов:

- ◆ проведение местной анестезии (при необходимости и отсутствии противопоказаний)
- ◆ раскрытие полости зуба и создание прямого доступа к корневым каналам
- ◆ обнаружение и расширение устьев корневых каналов
- ◆ удаление пульпы
- ◆ прохождение канала до физиологической верхушки
- ◆ определение рабочей длины канала
- ◆ рентгенологический контроль прохождения канала
- ◆ формирование корневого канала
- ◆ антисептическая обработка и высушивание канала
- ◆ obturация корневого канала до физиологической верхушки
- ◆ рентгенологический контроль obturации корневого канала
- ◆ применение физических методов (при необходимости).

Инструментальная и антисептическая обработка корневых каналов при лечении данной формы пульпита проводится с использованием различных методик и направлена на достижение первичной очистки канала от измененных тканей, удаление дентинных опилок и формирование канала для окончательной очистки и obturации. Первичная очистка канала подразумевает удаление остатков живых и некротизированных тканей, а также продуктов тканевого распада и микроорганизмов.

Для определения рабочей длины канала используют электрометрический метод с применением различных электронных приборов (апекслокаторов), а так же

рентгенологический контроль с применением эндодонтических инструментов и/или гуттаперчевого штифта в качестве маркера длины канала. Но при проведении рентгенологического контроля следует обращать внимание на то, что рентгенологическая верхушка может не совпадать с анатомической.

Следующий этап – формирование корневого канала. Корневой канал после обработки должен соответствовать следующим требованиям

- ♦ Сохранять свое направление
- ♦ Иметь форму конуса (6-9 градуса)
- ♦ Завершаться апикальным сужением
- ♦ Не иметь неровностей на стенках
- ♦ Иметь достаточный диаметр на всем протяжении до апикального сужения для obturации

На данном этапе необходимо соблюдать следующие правила: проводить все манипуляции в пределах канала, не допускать проталкивание дентинных опилок и инфицированных тканей за верхушку корня. Необходимо точно определить рабочую длину канала и придать каналу достаточный диаметр для обеспечения полноценной антисептической обработки. Для выполнения инструментальной и антисептической обработки корневых каналов используются различные методики.

См. приложение № 1.

#### **7.5.6.2. Характеристики алгоритмов и особенностей проведения физиотерапевтических процедур.**

Физиотерапевтические процедуры позволяют купировать воспаление, нормализовать трофику тканей, стимулируют процессы регенерации, при этом применяют постоянный электрический ток; импульсные токи низкой, средней и высокой частоты; электрические и магнитные поля; светолечение; ультразвук и т.д. Кроме того, физические методы используют с диагностической целью. Электроодонтометрия дает возможность оценить состояние пульпы зуба, апекслокация-определить расстояние до апикального отверстия (рабочую длину канала).

При эндодонтическом лечении широко применяется трансканальные воздействия постоянным током, которые обеспечивают возможность введения лекарственных веществ в труднодоступную часть корневого канала (уровень убедительности доказательств В).

Включение физиотерапии в комплекс лечебных мероприятий способствует повышению эффективности и качества лечения, уменьшает количество, как ближайших, так и отдалённых осложнений (уровень убедительности доказательств В).

Особое внимание перед назначением и проведением физиотерапевтических процедур обращать на наличие противопоказаний.

См. приложение № 2.

### ***7.5.6.3. Характеристики алгоритмов и особенностей пломбирования корневых каналов.***

Целью пломбирования является достижение obturации канала до апикального отверстия или физиологического сужения корня и предотвращение повторного инфицирования канала микроорганизмами. Пломбировать корневой канал можно в том случае, если отсутствуют болевые симптомы, выделение экссудата, чувствительность при перкуссии. Предварительно необходимо изолировать зуб от слюны.

Материал для пломбирования корневых каналов должен обладать следующими свойствами:

1. легко поддаваться манипулированию в течение достаточно долгого рабочего времени;
2. обладать пространственной стабильностью, не давать усадки и не менять форму после введения в канал;
3. заполнять канал, повторяя его контуры;
4. не раздражать периапикальные ткани;
5. быть влагоустойчивым, непористым;
6. быть рентгеноконтрастным, легко определяться на снимках;
7. не изменять цвет зуба;
8. при необходимости легко удаляться из корневого канала.

Критерии качества obturации корневых каналов:

- ♦ Равномерная плотность материала на всем протяжении
- ♦ Герметичность obturации
- ♦ Сохранение интактности периодонта
- ♦ Obturация канала до физиологического сужения или апикального отверстия

Для достижения данных результатов применяют методики пломбирования корневых каналов с использованием гуттаперчи в технике латеральной и вертикальной конденсации, термофилы, а так же пасты с методом пломбирования одним (центральным) штифтом. Не рекомендуется пломбирование корневых каналов с использованием пасты без штифтов. Возможно проведение obturации корневого канала без использования штифтов в случае использования материалов не предназначенных для проведения вышеперечисленных методов.

См. приложение № 3.

После проведения obturации канала необходимо проведение рентгенологического контроля пломбирования.

#### **7.5.6.4. Восстановление анатомической формы коронковой части зуба после проведения эндодонтического лечения**

Восстановление анатомической формы коронковой части зуба после эндодонтического лечения может проводиться пломбированием и/или протезированием (изготовление вкладки, изготовление искусственной коронки, изготовление штифтовой конструкции). Для выбора метода восстановления анатомической формы коронковой части зуба необходимо оценить степень разрушения коронковой части зуба. Используют индекс разрушения окклюзионной поверхности зуба (ИРОПЗ) по В.Ю. Миликевичу.

См. приложение № 4.

#### **7.5.7. . Характеристики алгоритмов и особенностей проведения хирургических вмешательств.**

Оперативное лечение пульпита применяют при патологических процессах в зубах не подлежащих или не поддающихся терапевтическому лечению.

См. приложение № 6.

#### **7.5.8. Требования к лекарственной помощи амбулаторно-поликлинической**

Наименование группы	Кратность (продолжительность лечения)
Анестетики местные	согласно алгоритму
Мумифицирующие пасты (параформальдегид)	согласно алгоритму
Гипохлорит натрия	согласно алгоритму
Кровоостанавливающие препараты	согласно алгоритму
Пасты для пломбирования корневых каналов (на основе эвгенола, эпоксидных смол, акриловые, полиэтиленовые и поливиниловые смолы, на основе резорцин – формальдегида, с гидроксидом кальция, с трикальцийфосфатом и йодоформом, гуттаперчивые штифты, поликарбоксилатные цементы).	согласно алгоритму
Ненаркотические анальгетики	по потребности

#### **7.5.9. Характеристики алгоритмов и особенностей применения медикаментов**

Перед препарированием проводится анестезия (аппликационная, инфильтрационная, проводниковая) по показаниям, при необходимости перед проведением анестезии место вкола обрабатывается местным анестетиком.

Наряду с механической обработкой корневого канала выполняют его тщательное промывание антисептическими растворами.

Наиболее частыми в применении растворами для обработки корневых каналов являются: гипохлорит натрия в концентрации от 2,5 до 3%, хлоргексидин 0,05 – 1%, 3% раствор перекиси водорода, мирамистин. Растворы в систему корневого канала вводят с помощью шприцов с эндодонтическими иглами. При использовании ирригантов следует помнить, что их применение должно быть ограничено пространством канала. Попадание этих растворов за пределы канала, особенно под давлением, может привести к сильному токсическому воздействию, повреждению периапикальных тканей.

Ещё одной группой химических веществ, используемых для обработки корневых каналов, являются комплексоны (хелаты), в первую очередь, этилендиаминтетрауксусная кислота (ЭДТА). Препарат состоит из ЭДТА и перекиси мочевины на органической водорастворимой основе и действует как окислитель и как смазка для канала. Он эффективно размягчает дентин, что облегчает прохождение, очистку и формирование канала.

При возникновении болевой реакции назначаются анальгетические лекарственные средства.

#### ***7.5.10. Требования к режиму труда, отдыха, лечения и реабилитации***

После проведенного лечения необходимо динамическое наблюдение в течение 2-х лет. Контрольное рентгенологическое обследование следует проводить не позднее 1 года после пломбирования.

#### ***7.5.11 . Требования к уходу за пациентом и вспомогательным процедурам***

Пациенту рекомендуют являться на прием к врачу- стоматологу минимум два раза в год для проведения профилактических осмотров, гигиенических мероприятий.

#### ***7.5.12. Требования к диетическим назначениям и ограничениям***

Специальных требований нет.

#### ***7.5.13. Форма информированного добровольного согласия пациента при выполнении Клинических рекомендаций (протоколов лечения) «Болезни пульпы зуба»***

См. приложение № 7.

#### ***7.5.14. Дополнительная информация для пациента и членов его семьи***

См. приложение № 8.

**7.5.15. Правила изменения требований при выполнении Клинических рекомендаций (протоколов лечения) «Болезни пульпы зуба» и прекращения действия требований Клинических рекомендаций (протоколов лечения)**

При выявлении в процессе диагностики признаков, требующих проведения подготовительных мероприятий к лечению, пациент переводится в Клинические рекомендации (протоколы лечения), соответствующий выявленным заболеваниям и осложнениям.

При выявлении признаков другого заболевания, требующего проведения диагностических и лечебных мероприятий, наряду с признаками хронического язвенного пульпита, медицинская помощь пациенту оказывается в соответствии с требованиями:

- а) раздела этих Клинических рекомендаций (протоколов лечения), соответствующего ведению хронического язвенного пульпита
- б) Клинических рекомендаций (протоколов лечения) с выявленным заболеванием или синдромом.

**7.5.16. Возможные исходы и их характеристики**

Наименование исхода	Частота развития	Критерии и признаки	Ориентировочное время достижения исхода	Преимственность и этапность оказания медицинской помощи
Компенсация функции	10%	Восстановление функции зуба	Непосредственно после лечения	
Стабилизация	70%	Отсутствие рецидива и осложнений	Непосредственно после лечения	
Развитие ятрогенных осложнений	10%	Появление новых поражений или осложнений, обусловленных проводимой терапией (например, аллергические реакции)	На этапе лечения зуба	Оказание медицинской помощи по протоколу соответствующего заболевания
Развитие нового заболевания, связанного с основным	10%	Развитие заболеваний периодонта	После окончания лечения и при отсутствии динамического наблюдения	Оказание медицинской помощи по протоколу соответствующего заболевания

**7.5.17. Стоимостные характеристики Клинических рекомендаций (протоколов лечения) «Болезни пульпы зуба»**

Стоимостные характеристики определяются согласно требованиям нормативных документов.

## 7.6. Модель пациента

**Нозологическая форма: хронический гиперпластический пульпит**

**[пульпарный полип]**

**Стадия – любая**

**Фаза: стабилизация процесса**

**Осложнения – без осложнений**

Код по МКБ-С: К 04.05

### 7.6.1. Критерии и признаки, определяющие модель пациента

- пациенты с постоянными зубами;
- боли при приёме пищи;
- полость зуба вскрыта;
- наличие грануляционной ткани в кариозной полости, болезненной и кровоточащей при зондировании;
- снижение порога электровозбудимости пульпы;
- на рентгенограмме возможны изменения в периапикальных тканях
- проходимые каналы без высокого риска перфорации

### 7.6.2. Порядок включения пациента в Клинические рекомендации (протоколы лечения)

Состояние пациента, удовлетворяющее критериям и признакам диагностики данной модели пациента.

### 7.6.3. Требования к диагностике амбулаторно-поликлинической:

Код	Название	Кратность выполнения *
A01.07.001	Сбор анамнеза и жалоб при патологии рта	1
A01.07.002	Визуальное исследование при патологии рта	1
A01.07.003	Пальпация органов полости рта	1
A01.07.005	Внешний осмотр челюстно-лицевой области	1
A02.07.001	Осмотр рта с помощью дополнительных инструментов	1
A02.07.002	Исследование зубов с использованием стоматологического зонда	1
A02.07.005	Термодиагностика зуба	1
A02.07.006	Определение прикуса	1
A02.07.007	Перкуссия зубов	1
A03.07.001	Люминесцентная стоматоскопия	по потребности
A03.07.003	Диагностика состояния зубочелюстной системы с помощью методов и средств	1

	лучевой визуализации	
A05.07.001	Электроодонтометрия	по потребности
A06.07.003	Прицельная внутриротовая контактная рентгенография	1
A06.07.010	Радиовизиография челюстно-лицевой области	по потребности
A06.31.006	Описание и интерпретация рентгенологических изображений	по потребности
A12.07.003	Определение индексов гигиены полости рта	согласно алгоритму
A12.07.004	Определение пародонтальных индексов	по потребности

\*«1» - если 1 раз; «согласно алгоритму» - если обязательно несколько раз (2 и более); «по потребности» – если не обязательно (на усмотрение лечащего врача).

#### ***7.6.4. Характеристика алгоритмов и особенностей выполнения диагностических мероприятий***

Диагностика направлена на установление диагноза, соответствующего модели пациента, исключение осложнений, определение возможности приступить к лечению без дополнительных диагностических и лечебно-профилактических мероприятий.

С этой целью производят сбор анамнеза, осмотр рта и зубов, а также другие необходимые исследования, результаты которых вносят в медицинскую карту стоматологического больного (форма 043.У).

##### Сбор анамнеза

При сборе анамнеза выясняют наличие или отсутствие жалоб от различных раздражителей, аллергический анамнез, наличие соматических заболеваний.

Целенаправленно выявляют жалобы на боли и дискомфорт в области конкретного зуба, их характер, сроки появления, когда пациент обратил внимание на появление дискомфорта.

##### Визуальное исследование, внешний осмотр челюстно-лицевой области, осмотр рта с помощью дополнительных инструментов.

При внешнем осмотре оценивают конфигурацию и форму лица, выявляют наличие отека или других патологических изменений.

Необходимо проводить пальпацию лимфатических узлов головы и шеи, которая проводится бимануально и билатерально, сравнивая правую и левую половины лица и шеи.

При осмотре рта оценивают состояние зубных рядов, слизистой оболочки рта, ее цвет, увлажненность, наличие патологических изменений.

Обследованию подлежат все зубы, начинают осмотр с правых верхних моляров и заканчивают правыми нижними молярами.



Детально обследуют все поверхности каждого зуба. Зондом определяют плотность твердых тканей, обращают внимание на наличие пятен и кариозных полостей. При зондировании обнаруженной кариозной полости обращают внимание на ее локализацию, величину, глубину, наличие размягченного дентина, болезненность или отсутствие болевой чувствительности при зондировании, сообщение с полостью зуба. Тщательно обследуют апроксимальные поверхности зубов.

Проводят пальпацию, перкуссию, определение подвижности зуба, обследование тканей пародонта. Определяют характер болей на температурные раздражители, проводят электроодонтодиагностику.

Индексы гигиены рта определяют до лечения, и после обучения гигиене рта, с целью контроля.

См. приложение № 5.

#### **7.6.5. Требования к лечению амбулаторно-поликлиническому**

Код	Название	Кратность выполнения *
A06.07.003	Прицельная внутриротовая контактная рентгенография	согласно алгоритму
A06.07.010	Радиовизиография челюстно-лицевой области	по потребности
A06.31.006	Описание и интерпретация рентгенологических изображений	по потребности
A13.31.007	Обучение гигиене полости рта	1
A14.07.004	Контролируемая чистка зубов	1
A16.07.002	Восстановление зуба пломбой	1
A16.07.003	Восстановление зуба вкладкой, виниром, полукоронкой	по потребности
A16.07.004	Восстановление зуба коронкой	по потребности
A16.07.008	Пломбирование корневого канала зуба	согласно алгоритму
A16.07.009	Пульпотомия (ампутация коронковой пульпы)	1
A16.07.010	Экстирпация пульпы	1
A16.07.034	Инструментальная и медикаментозная обработка корневого канала	согласно алгоритму
A16.07.035	Восстановление зуба пломбировочными материалами с использованием анкерных штифтов	по потребности
A16.07.036	Восстановление зуба коронкой с использованием композитной культевой вкладки на анкерном штифте	по потребности
A16.07.037	Восстановление зуба коронкой с использованием цельнолитой культевой вкладки	по потребности
A16.07.055	Профессиональная гигиена полости рта и зубов	1

A16.07.056	Восстановление зубов штифтовыми зубами	по потребности
A25.07.001	Назначение лекарственной терапии при заболеваниях полости рта и зубов	согласно алгоритму

\*«1» - если 1 раз; «согласно алгоритму» - если обязательно несколько раз (2 и более); «по потребности» – если не обязательно (на усмотрение лечащего врача).

#### ***7.6.6. Характеристика алгоритмов и особенностей выполнения не медикаментозной помощи***

Не медикаментозная помощь направлена на:

- купирование острого воспалительного процесса;
- проведение обработки корневых каналов под контролем методов лучевой визуализации;
- достижение obturации корневых каналов до уровня физиологической верхушки проводится под рентгенологическим контролем;
- предупреждение развития осложнений;
- восстановление анатомической формы коронковой части зуба
- восстановление эстетики зубного ряда

#### ***7.6.6.1. Характеристики алгоритмов и особенностей проведения обработки корневых каналов***

Этапы проведения инструментальной и антисептической обработки корневых каналов:

- ◆ проведение местной анестезии (при необходимости и отсутствии противопоказаний)
- ◆ раскрытие полости зуба и создание прямого доступа к корневым каналам
- ◆ обнаружение и расширение устьев корневых каналов
- ◆ удаление пульпы
- ◆ прохождение канала до физиологической верхушки
- ◆ определение рабочей длины канала
- ◆ рентгенологический контроль прохождения канала
- ◆ формирование корневого канала
- ◆ антисептическая обработка и высушивание канала
- ◆ obturация корневого канала до физиологической верхушки
- ◆ рентгенологический контроль obturации корневого канала
- ◆ применение физических методов (при необходимости).

Инструментальная и антисептическая обработка корневых каналов при лечении данной формы пульпита проводится с использованием различных методик и направлена на достижение первичной очистки канала от измененных тканей, удаление дентинных опилок и формирование канала для окончательной очистки и obturации. Первичная

очистка канала подразумевает удаление остатков живых и некротизированных тканей, а также продуктов тканевого распада и микроорганизмов.

Для определения рабочей длины канала используют электрометрический метод с применением различных электронных приборов (апекслокаторов), а так же рентгенологический контроль с применением эндодонтических инструментов и/или гуттаперчевого штифта в качестве маркера длины канала. Но при проведении рентгенологического контроля следует обращать внимание на то, что рентгенологическая верхушка может не совпадать с анатомической.

Следующий этап – формирование корневого канала. Корневой канал после обработки должен соответствовать следующим требованиям

- ♦ Сохранять свое направление
- ♦ Иметь форму конуса (6-9 градуса)
- ♦ Завершаться апикальным сужением
- ♦ Не иметь неровностей на стенках
- ♦ Иметь достаточный диаметр на всем протяжении до апикального сужения для obturации

На данном этапе необходимо соблюдать следующие правила: проводить все манипуляции в пределах канала, не допускать проталкивание дентинных опилок и инфицированных тканей за верхушку корня. Необходимо точно определить рабочую длину канала и придать каналу достаточный диаметр для обеспечения полноценной антисептической обработки. Для выполнения инструментальной и антисептической обработки корневых каналов используются различные методики.

См. приложение № 1.

#### ***7.6.6.2. Характеристики алгоритмов и особенностей проведения физиотерапевтических процедур.***

Физиотерапевтические процедуры позволяют купировать воспаление, нормализовать трофику тканей, стимулируют процессы регенерации, при этом применяют постоянный электрический ток; импульсные токи низкой, средней и высокой частоты; электрические и магнитные поля; светолечение; ультразвук и т.д. Кроме того, физические методы используют с диагностической целью. Электроодонтометрия дает возможность оценить состояние пульпы зуба, апекслокация-определить расстояние до апикального отверстия (рабочую длину канала).

При эндодонтическом лечении широко применяются трансканальные воздействия постоянным током, которые обеспечивают возможность введения лекарственных веществ в труднодоступную часть корневого канала (уровень убедительности доказательств В).

Включение физиотерапии в комплекс лечебных мероприятий способствует повышению эффективности и качества лечения, уменьшает количество, как ближайших, так и отдалённых осложнений (уровень убедительности доказательств В).

Особое внимание перед назначением и проведением физиотерапевтических процедур обращать на наличие противопоказаний.

См. приложение № 2.

### ***7.6.6.3. Характеристики алгоритмов и особенностей пломбирования корневых каналов.***

Целью пломбирования является достижение obturации канала до апикального отверстия или физиологического сужения корня и предотвращение повторного инфицирования канала микроорганизмами. Пломбировать корневой канал можно в том случае, если отсутствуют болевые симптомы, выделение экссудата, чувствительность при перкуссии. Предварительно необходимо изолировать зуб от слюны.

Материал для пломбирования корневых каналов должен обладать следующими свойствами:

1. легко поддаваться манипулированию в течение достаточно долгого рабочего времени;
2. обладать пространственной стабильностью, не давать усадки и не менять форму после введения в канал;
3. заполнять канал, повторяя его контуры;
4. не раздражать периапикальные ткани;
5. быть влагоустойчивым, непористым;
6. быть рентгеноконтрастным, легко определяться на снимках;
7. не изменять цвет зуба;
8. при необходимости легко удаляться из корневого канала.

Критерии качества obturации корневых каналов:

- ♦ Равномерная плотность материала на всем протяжении
- ♦ Герметичность obturации
- ♦ Сохранение интактности периодонта
- ♦ Obturация канала до физиологического сужения или апикального отверстия

Для достижения данных результатов применяют методики пломбирования корневых каналов с использованием гуттаперчи в технике латеральной и вертикальной конденсации, термофилы, а так же пасты с методом пломбирования одним (центральным) штифтом. Не рекомендуется пломбирование корневых каналов с использованием пасты без штифтов. Возможно проведение obturации корневого канала

без использования штифтов в случае использования материалов не предназначенных для проведения вышеперечисленных методов.

См. приложение № 3.

После проведения obturation канала необходимо проведение рентгенологического контроля пломбирования.

#### **7.6.6.4. Восстановление анатомической формы коронковой части зуба после проведения эндодонтического лечения**

Восстановление анатомической формы коронковой части зуба после эндодонтического лечения может проводиться пломбированием и/или протезированием (изготовление вкладки, изготовление искусственной коронки, изготовление штифтовой конструкции). Для выбора метода восстановления анатомической формы коронковой части зуба необходимо оценить степень разрушения коронковой части зуба. Используют индекс разрушения окклюзионной поверхности зуба (ИРОПЗ) по В.Ю. Миликевичу.

См. приложение № 4.

#### **7.6.7. Характеристики алгоритмов и особенностей проведения хирургических вмешательств.**

Оперативное лечение пульпита применяют при патологических процессах в зубах не подлежащих или не поддающихся терапевтическому лечению.

См. приложение № 6.

#### **7.6.8. Требования к лекарственной помощи амбулаторно-поликлинической**

Наименование группы	Кратность (продолжительность лечения)
Анестетики местные	согласно алгоритму
Мумифицирующие пасты (параформальдегид)	согласно алгоритму
Гипохлорит натрия	согласно алгоритму
Кровоостанавливающие препараты	согласно алгоритму
Пасты для пломбирования корневых каналов (на основе эвгенола, эпоксидных смол, акриловые, полиэтиленовые и поливиниловые смолы, на основе резорцин – формальдегида, с гидроксидом кальция, с трикальцийфосфатом и йодоформом, гуттаперчивые штифты, поликарбоксилатные цементы).	согласно алгоритму
Ненаркотические анальгетики	по потребности

### **7.6.9. Характеристики алгоритмов и особенностей применения медикаментов**

Перед препарированием проводится анестезия (аппликационная, инфильтрационная, проводниковая) по показаниям, при необходимости перед проведением анестезии место вкола обрабатывается местным анестетиком.

Наряду с механической обработкой корневого канала выполняют его тщательное промывание антисептическими растворами.

Наиболее частыми в применении растворами для обработки корневых каналов являются: гипохлорит натрия в концентрации от 2,5 до 3%, хлоргексидин 0,05 – 1%, 3% раствор перекиси водорода, мирамистин. Растворы в систему корневого канала вводят с помощью шприцов с эндодонтическими иглами. При использовании ирригантов следует помнить, что их применение должно быть ограничено пространством канала. Попадание этих растворов за пределы канала, особенно под давлением, может привести к сильному токсическому воздействию, повреждению периапикальных тканей.

Ещё одной группой химических веществ, используемых для обработки корневых каналов, являются комплексоны (хелаты), в первую очередь, этилендиаминтетрауксусная кислота (ЭДТА). Препарат состоит из ЭДТА и перекиси мочевины на органической водорастворимой основе и действует как окислитель и как смазка для канала. Он эффективно размягчает дентин, что облегчает прохождение, очистку и формирование канала.

При возникновении болевой реакции назначаются анальгетические лекарственные средства.

### **7.6.10. Требования к режиму труда, отдыха, лечения и реабилитации**

После проведенного лечения необходимо динамическое наблюдение в течение 2-х лет. Контрольное рентгенологическое обследование следует проводить не позднее 1 года после пломбирования.

### **7.6.11. Требования к уходу за пациентом и вспомогательным процедурам**

Специальных требований нет

### **7.6.12. Требования к диетическим назначениям и ограничениям**

Специальных требований нет

### **7.6.13. Форма информированного добровольного согласия пациента при выполнении Клинических рекомендаций (протоколов лечения) «Болезни пульпы зуба»**

См. приложение № 7.

#### 7.6.14. *Дополнительная информация для пациента и членов его семьи*

См. приложение № 8.

#### 7.6.15. *Правила изменения требований при выполнении Клинических рекомендаций (протоколов лечения) «Болезни пульпы зуба» и прекращении действия требований Клинических рекомендаций (протоколов лечения)*

При выявлении в процессе диагностики признаков, требующих проведения подготовительных мероприятий к лечению, пациент переводится в **Клинические рекомендации (протоколы лечения)**, соответствующий выявленным заболеваниям и осложнениям.

При выявлении признаков другого заболевания, требующего проведения диагностических и лечебных мероприятий, наряду с признаками хронического гиперпластического пульпита, медицинская помощь пациенту оказывается в соответствии с требованиями:

а) раздела этих Клинических рекомендаций (протоколов лечения), соответствующего ведению хронического гиперпластического пульпита

б) Клинических рекомендаций (протоколов лечения) с выявленным заболеванием или синдромом.

#### 7.6.16. *Возможные исходы и их характеристики*

Наименование исхода	Частота развития	Критерии и признаки	Ориентировочное время достижения исхода	Преимственность и этапность оказания медицинской помощи
Компенсация функции	10%	Восстановление функции зуба	Непосредственно после лечения	
Стабилизация	70%	Отсутствие рецидива и осложнений	Непосредственно после лечения	
Развитие ятрогенных осложнений	10%	Появление новых поражений или осложнений, обусловленных проводимой терапией (например, аллергические реакции)	На этапе лечения зуба	Оказание медицинской помощи по протоколу соответствующего заболевания
Развитие нового заболевания, связанного с основным	10%	Развитие заболеваний периодонта	После окончания лечения и при отсутствии динамического наблюдения	Оказание медицинской помощи по протоколу соответствующего заболевания

**7.6.17. *Стоимостные характеристики Клинических рекомендаций (протоколов лечения) «Болезни пульпы зуба»***

Стоимостные характеристики определяются согласно требованиям нормативных документов.



## **VIII. ГРАФИЧЕСКОЕ, СХЕМАТИЧЕСКОЕ И ТАБЛИЧНОЕ ПРЕДСТАВЛЕНИЕ КЛИНИЧЕСКИХ РЕКОМЕНДАЦИЙ (ПРОТОКОЛОВ ЛЕЧЕНИЯ) «БОЛЕЗНИ ПУЛЬПЫ ЗУБА»**

Не требуется

## **IX. МОНИТОРИРОВАНИЕ**

### **Критерии и методология мониторинга и оценки эффективности выполнения Клинических рекомендаций (протоколов лечения) «Болезни пульпы зуба»**

Мониторинг проводится на всей территории Российской Федерации.

Перечень медицинских организаций, в которых проводится мониторинг данного документа, определяется ежегодно организацией, ответственной за мониторинг. Медицинская организация информируется о включении в перечень по мониторингу Клинических рекомендаций (протоколов лечения) письменно.

Мониторинг включает в себя:

- сбор информации: о ведении пациентов с кариесом зубов в стоматологических медицинских организациях;
- анализ полученных данных;
- составление отчета о результатах проведенного анализа;
- представление отчета группе разработчиков данных Клинических рекомендаций (протоколов лечения).

Исходными данными при мониторинге являются:

- медицинская документация - медицинская карта стоматологического больного (форма 043/у);
- тарифы на медицинские услуги;
- тарифы на стоматологические материалы и лекарственные средства.

При необходимости при мониторинге Клинических рекомендаций (протокола лечения) могут быть использованы иные документы.

В стоматологических медицинских организациях, определенных перечнем по мониторингу, раз в полгода на основании медицинской документации составляется карта пациента (см. приложение №10) о лечении пациентов с заболеванием пульпы зуба, соответствующих моделям пациента в данных Клинических рекомендациях (протоколов лечения).

В анализируемые, в процессе мониторинга, показатели входят: критерии включения и исключения из Клинических рекомендаций (протоколов лечения), перечни медицинских услуг обязательного и дополнительного ассортимента, перечни лекарственных средств обязательного и дополнительного ассортимента, исходы заболевания, стоимость выполнения медицинской помощи по Клиническим рекомендациям (протоколов лечения) и др.

### **Принципы рандомизации**

В данных Клинических рекомендациях (протоколов лечения) рандомизация (лечебных учреждений, пациентов и т. д.) не предусмотрена.

### **Порядок оценки и документирования побочных эффектов и развития осложнений**

Информация о побочных эффектах и осложнениях, возникших в процессе диагностики и лечения больных, регистрируется в карте пациента (см. приложение 5).

### **Порядок исключения пациента из мониторингования**

Пациент считается включенным в мониторингование при заполнении на него Карты пациента. Исключение из мониторингования проводится в случае невозможности продолжения заполнения Карты (например, неявка на врачебный прием) (см. приложение №10). В этом случае Карта направляется в организацию, ответственное за мониторингование, с отметкой о причине исключения пациента из Клинических рекомендаций (протоколов лечения).

### **Промежуточная оценка и внесение изменений в клинических рекомендаций (протокола лечения)**

Оценка выполнения Клинических рекомендаций (протоколов лечения) проводится один раз в год по результатам анализа сведений, полученных при мониторинговании.

Внесение изменений в Клинических рекомендаций (протоколов лечения) проводится в случае получения информации:

- а) о наличии в Клинических рекомендаций (протоколов лечения) требований, наносящих урон здоровью пациентов,
- б) при получении убедительных данных о необходимости изменений требований Клинических рекомендаций (протоколов лечения) обязательного уровня. Решение об изменениях принимается группой разработчиков.

### **Параметры оценки качества жизни при выполнении Клинических рекомендаций (протоколов лечения)**

Для оценки качества жизни пациента с заболеванием пульпы зубов, соответствующей моделям Клинических рекомендаций (протоколов лечения), используют аналоговую шкалу (см. приложение №10).

### **Оценка стоимости выполнения Клинических рекомендаций (протоколов лечения) и оценки качества**

Клинико-экономический анализ проводится согласно требованиям нормативных документов.

### **Сравнение результатов**

При мониторинговании Клинических рекомендаций (протоколов лечения) ежегодно проводится сравнение результатов выполнения его требований, статистических данных, показателей деятельности медицинских организаций.

### **Порядок формирования отчета**

В ежегодный отчет о результатах мониторинга включаются количественные результаты, полученные при разработке медицинских карт, и их качественный анализ, выводы, предложения по актуализации Клинических рекомендаций (протоколов лечения).

Отчет представляется в группу разработчиков данных клинических рекомендаций. Результаты отчета могут быть опубликованы в открытой печати

**ПРИЛОЖЕНИЕ № 1**

К Клиническим рекомендациям (протоколам лечения) «Болезни пульпы зуба»

**Методика “Step-back”** (“шаг назад”) Обращают внимание на формирование апикального упора с использованием инструментов, позволяющих избежать попадания дентинных опилок в периапикальные ткани и предотвратить раздражение периодонта.

По данной методике вначале обрабатывают апикальную часть канала, а затем – коронковую.

**Техника “Crown-down”** (“Step-down”, “шаг вниз”). Проводят расширение корневого канала от устья к апикальной части с последовательной сменой инструментов от большего размера к меньшему.

Для работы в корневых каналах предпочтительнее применять инструменты из никель-титанового сплава. Эти инструменты имеют большую конусность, значительную гибкость и предназначены как для ручной, так и для машинной обработки каналов с использованием эндодонтических наконечников.

**Ультразвуковые системы**

Обработка корневого канала ультразвуковыми системами производится после предварительного прохождения и расширения корневого канала и состоит из четырех взаимосвязанных и взаимозависимых фаз: механическое удаление твердых и мягких тканей, химическая очистка, дезинфекция не доходя до апикального сужения на 1-2 мм. Ультразвуковой файл для обработки канала выбирают на размер меньше, чем последний файл, используемый для механической обработки.

**ПРИЛОЖЕНИЕ № 2**

К Клиническим рекомендациям (протоколам лечения) «Болезни пульпы зуба»

**ФИЗИОТЕРАПИЯ ПРИ ПУЛЬПИТЕ**

Физиотерапия позволяет купировать воспаление, нормализовать трофику тканей, стимулирует процессы регенерации, при этом применяют постоянный электрический ток; импульсные токи низкой, средней и высокой частоты; электрические и магнитные поля; светолечение; ультразвук и т.д.

Включение физиотерапии в комплекс лечебных мероприятий способствует повышению эффективности и качества лечения, уменьшает количество, как ближайших, так и отдалённых осложнений.

**Электроодонтометрия.**

Зуб изолируют от слюны и тщательно высушивают ватными шариками. Пассивный электрод располагают в руке больного. При исследовании интактных зубов, а так же зубов, покрытых пломбами, активный электрод помещают на чувствительные точки зуба: середина режущего края — на фронтальных зубах, вершина щечного бугра — у премоляров, вершина переднего щечного бугра — у моляров. В кариозных зубах активный электрод помещают на дно кариозной полости. Перед проведением исследования должен быть удалён размягчённый дентин. Исследование проводят в 3-х разных точках кариозной полости, учитывают минимальное полученное значение. В тех случаях, когда электроодонтометрию проводят со дна полости зуба, активный электрод помещают по очереди на устье (проекцию устья) каждого корневого канала. При проведении электроодонтометрии непосредственно из корневого канала, в корневой канал вводят корневую иглу или эндодонтический файл, к которому прикасаются активным электродом. Подается минимальная сила тока, вызывающая ощущение легкого укола, толчка, легкой болезненности.

Электровозбудимость интактных зубов со сформированными корнями составляет 2-6 мкА. Реакция на ток до 2 мкА свидетельствует о повышении электровозбудимости пульпы, выше 6 мкА — о понижении. При поражении коронковой пульпы электровозбудимость составляет 7-60 мкА. Незначительное снижение электровозбудимости до 20-25 мкА при соответствующей клинике свидетельствует об изменениях обратимого характера. Выраженное понижение электровозбудимости (25-60 мкА) говорит о распространенности процесса в коронковой пульпе. Реакция 61-100 мкА указывает на гибель коронковой пульпы и на переход воспаления на корневую. 101-200 мкА соответствует полной гибели пульпы, при этом на ток реагируют рецепторы периодонта. При наличии выраженных периапикальных изменений (периодонтит, радикулярная киста) электровозбудимость может полностью отсутствовать.

- Физиотерапия при:
- остром апикальном периодонтите
  - периапикальном абсцессе без свища
  - периапикальном абсцессе со свищём

При наличии выраженного отёка окружающих мягких тканей

#### УВЧ-терапия

Применяется поперечное, под углом и продольное расположение конденсаторных пластин по отношению к пораженному зубу. Используют нетепловую дозу воздействия, при мощности до 20 Вт. Курс лечения составляет 3-5 процедур продолжительностью до 10 мин, ежедневно.

#### Инфракрасно-лазеромангнито-терапия

Воздействие проводят наружно, на кожу щеки или губы в проекции пораженного зуба. Мощность излучения до 10 Вт в импульсе, при частоте следования импульсов 50 – 3000 Гц. Продолжительность процедуры 5-10 мин, интенсивность магнитного поля до 50 мТл. Курс лечения - 3-5 процедур, ежедневно.

#### Магнитотерапия

Воздействуют постоянным или переменным низкочастотным магнитным полем. Индуктор помещают на кожу щеки или губы в проекции пораженного зуба. Интенсивность магнитного поля до 50 мТл. Продолжительность процедуры 10 мин. Курс лечения 3-5 процедур, ежедневно или через день.

#### Лазеротерапия (красный лазер)

Воздействие наружное или ротовое (облучают кожу или слизистую в проекции корня зуба). Методика может быть стабильной или лабильной. Мощность излучения до 20 мВт. Курс лечения до 5 процедур, продолжительность воздействия до 10 мин, ежедневно или через день.

#### Ультрафиолетовое облучение (местное)

Облучают участок десны в проекции корня зуба. Дозирование: 1-й день — 2-3 биодозы, в последующие дни прибавляют по 0,5-1 биодозе. Курс 3-5 процедур.

При отсутствии выраженного отёка окружающих мягких тканей:

#### Трансканальная анодгальванизация с использованием медного электрода

Процедура позволяет снизить экссудацию, оказывает противовоспалительное, обезболивающее и бактерицидное действие, вызывает дегидратацию периодонта. За счёт

анодного растворения электрода обеспечивает проникновение соединений меди в систему корневого канала и дентин корня зуба.

Активную часть медного электрода – анода (+), освобождённую от изоляции, обернув ватным тампоном, смоченным водой, помещают на дно полости зуба, на устья корневых каналов. Зуб изолируют липким воском. Пассивный электрод (-) располагают продольно, на предплечье правой руки. Сила тока до 3 мА. Продолжительность процедуры 15 – 20 мин. Курс лечения в зависимости от скорости стихания воспаления составляет от 1 до 3-4 процедур. Процедуры проводят ежедневно.

#### Микроволновая терапия

Излучатель располагают контактно на коже щеки или губы в проекции поражённого зуба, мощность 2-3 Вт, продолжительность процедуры — 5-7 мин. Курс лечения до 5 процедур, ежедневно или через день.

#### Трансканальная лазерная терапия красным лазером.

В корневой канал помещают световод диаметром 0,3-0,5 мм. Мощность излучения до 20 мВт. Продолжительность воздействия в каждом корневом канале 1-3 мин. Курс 3-4 процедуры, ежедневно.

#### Флюктуоризация

Электроды располагают поперечно. Форма тока № I, доза малая, средняя. Курс лечения 1-5 процедур по 10 мин, ежедневно.

#### Ультратонтерапия

Стеклянный электрод, заполненный неонами, перемещают вдоль проекции корня с вестибулярной или язычной (небной) стороны альвеолярного отростка. Используют тихий разряд. Проводят 2-5 процедур по 3-4 мин, ежедневно. Применяется так же воздействие по ходу ветви тройничного нерва со стороны слизистой полости рта или наружно до 5 процедур по 10 мин, ежедневно.

#### Дарсонвализация.

Стеклянный, вакуумный электрод перемещают вдоль проекции корня с вестибулярной или язычной (небной) стороны альвеолярного отростка. Используют тихий разряд. Проводят 2-5 процедур по 3-4 мин, ежедневно. Применяется так же воздействие по ходу ветви тройничного нерва со стороны слизистой полости рта или наружно до 5 процедур по 10 мин, ежедневно.

Физиотерапия при хроническом периодонтите, а так же всех других формах периодонтита при отсутствии или стихании острых явлений:

#### Апекс-форез с использованием внутриканального серебряно-медного электрода

Метод позволяет за счёт анодного растворения серебряно-медного электрода заполнить соединениями серебра и меди систему корневого канала и дентина в апикальной части корня зуба. Оказывает бактерицидное и противовоспалительное действие, стимулирует процессы регенерации.

В корневой канал, предварительно расширенный до 20 размера файла по ISO не менее чем на  $1/2$  длины корня зуба и смоченный изотоническим раствором хлорида натрия, помещают внутриканальный серебряно-медный электрод – анод (+), максимально продвигая его активную рабочую часть к непроходимому апикальному участку.

Второй электрод – катод (-) располагают продольно (на предплечье правой руки) или поперечно (на слизистую оболочку полости рта). Воздействие дозируют по количеству электричества, которое для каждого корневого канала должно находиться в диапазоне от 5 мАХмин до 2,5 мАХмин. Проводится одна процедура для каждого корневого канала.

#### Депофорез гидроокиси меди кальция.

Процедура обеспечивает заполнение непроходимой части корневого канала соединениями меди, вызывает ощелачивание системы корневого канала, оказывает бактерицидное и противовоспалительное действие, стимулирует процессы регенерации.

В корневой канал, предварительно заполненный гидроокисью меди кальция, погружают эндодонтический файл, который подключают к минусу источника тока. Проводится по 3 процедуры в каждом корневом канале с интервалом в 8-14 дней. В промежутке между процедурами полость зуба не закрывают временной пломбой. Процедуры дозируют по количеству электричества, которое для корневого канала во время каждой процедуры должно составлять 5 мАХмин.

#### Диатермокоагуляция содержимого корневого канала.

Зуб изолируют от слюны, высушивают полость зуба. Электрод — корневую иглу помещают на  $1/3$  длины корня и подают ток 1-2 сек, ток отключают и корневую иглу продвигают еще на  $1/3$  длины корня и опять подают ток на 1-2 с. Манипуляции проводят до достижения физиологического апекса. (Ступенчатая методика).

#### Трансканальная лазерная терапия красным лазером.



В корневой канал помещают по проходимости световод диаметром 0,3-0,5 мм. Мощность излучения до 20 мВт. Продолжительность воздействия в каждом корневом канале 1-3 мин. Курс 3-4 процедуры, ежедневно.

#### Трансканальный электрофорез периодонта (ТЭП).

Наряду с действием вводимого лекарственного препарата процедура способствует снижению воспалительных явлений в периодонте вследствие повышения физиологической активности в тканях, изменения рН, стимулирует регенерацию костной ткани вследствие активации трофических процессов, образования депо лекарственного вещества в дентине корня зуба и периодонте.

Наиболее часто используют трансканальный электрофорез:

- йода из 10% раствора иодида калия (-);
- димексида (-), трипсина(-),
- террилитина (+), - лизоцима (-);
- хонсурида (-)

На устья корневых каналов помещают тампон, смоченный лекарственным веществом, и соединяют его с активным электродом, представляющим собой одножильный провод в изоляционной оболочке. Полость зуба изолируют липким воском. При наличии свищевого хода пассивный электрод — ротовой, его накладывают на свищ. В остальных случаях пассивный электрод располагают на предплечье руки. Сила тока до 3 мА. Продолжительность процедуры — 20 мин.

Курс лечения: при отсутствии периапикальных изменений - 1-2 процедуры; при разрезании не более 3 мм — 3-4 процедуры; при разрыве 3-5 мм — 5-6 процедур. (При наличии свищевого хода количество процедур увеличивают на две). После каждой процедуры зуб закрывают временной пломбой, оставляя на дне полости зуба тампон с тем лекарственным веществом, с каким проводили трансканальный электрофорез. Процедуры проводят ежедневно.

#### Трансканальная анод-гальванизация с использованием медного электрода

За счёт анодного растворения электрода процедура обеспечивает проникновение соединений меди в систему корневого канала и дентин корня зуба, оказывает бактерицидное и противовоспалительное действие, стимулирует процессы регенерации.

Активную часть медного электрода – анода (+), освобождённую от изоляции, обернув ватным тампоном, смоченным водой, помещают на дно полости зуба, на устья корневых каналов. Полость зуба изолируют липким воском. Пассивный электрод

располагают продольно или поперечно. Сила тока до 3 мА. Курс лечения 1-2 процедуры продолжительностью по 15 - 20 мин.

**ПРИЛОЖЕНИЕ № 3**

К Клиническим рекомендациям (протоколам лечения) «Болезни пульпы зуба»

**Латеральная конденсация гуттаперчи**

В канал вводится небольшое количество пасты или герметика, затем вводится основной штифт после его припасовки с рентгенологическим контролем до физиологического сужения и прижимается к стенке канала специальным инструментом (спредером). Образовавшийся промежуток заполняется гуттаперчевыми штифтами аналогичным образом до достижения плотной obturации канала.

**Вертикальная конденсация гуттаперчи**

Метод предполагает использование разогретой гуттаперчи. Гуттаперчевые штифты припасовывают и укорачивают на 0,5 мм. В канал вводится небольшое количество пасты или герметика, затем штифты конденсируют в канале разогретыми плагерами различного диаметра, чтобы обеспечить трехмерную obturацию канала.

**Использование термофилов**

Используются стандартные гуттаперчивые штифты на носителях (термофилы). После предварительного определения размера (верификации) корневого канала подбирают соответствующий штифт, нагревают его, заполняют канал в один прием, предварительно обработав стенки канала пастой (силером).

**Пломбирование корневого канала пастой с использованием одного (центрального) штифта**

Метод основан на принципе совмещения пломбирования корневого канала пастой с одиночным штифтом с большой конусностью (4 – 6 градусов). Припасовка штифта для obturации осуществляется под контролем рентгенограммы. На контрольной рентгенограмме штифт должен доходить до апикального сужения, т.е. на рабочую длину. Пасту для obturации вносят в предварительно подготовленный канал вручную или при помощи каналонаполнителя, затем в канал вводят припасованный штифт и медленно продвигают его на рабочую длину, проверенную рентгенологически.

## ПРИЛОЖЕНИЕ № 4

К Клиническим рекомендациям (протоколам лечения) «Болезни пульпы зуба»

### *Восстановление анатомической формы коронковой части зуба после проведения эндодонтического лечения*

#### *Восстановление анатомической формы коронковой части зуба пломбированием*

При показателях ИРОПЗ 0,2 – 0,4 применяется метод пломбирования. После окончания эндодонтического лечения возможна постановка временной пломбы (повязки), если невозможно поставить постоянную пломбу в первое посещение или для предотвращения возможных осложнений. Постоянное пломбирование проводят в одно посещение.

#### *Характеристики алгоритмов и особенностей пломбирования*

После окончания эндодонтического лечения приступают к восстановлению анатомической формы зуба пломбированием. При необходимости возможна постановка временной пломбы (повязки). Проводят окончательное формирование полости, соблюдая общие требования, а именно:

- при необходимости - местное обезболивание;
- возможно полное сохранение интактных тканей зуба;
- иссечение эмали, лишенной подлежащего дентина (по показаниям);
- формирование полости;
- финирирование краев эмали полости.

Обращать внимание на обработку краев полости для создания качественного краевого прилегания пломбы и предотвращения сколов эмали и пломбировочного материала.

При пломбировании композитными материалами допускается щадящее препарирование полостей (уровень убедительности доказательств В).

Проверяют качество удаления пораженных тканей с помощью зонда и детектора кариеса.

При пломбировании полостей класса II следует использовать матричные системы, матрицы, межзубные клинья. При обширных разрушениях коронковой части зуба необходимо использовать матрицедержатель. Правильно сформированная пломба на контактной поверхности должна иметь форму, близкую к сферической. Зона контакта между зубами должна располагаться в области экватора и чуть выше — как в интактных зубах. Не следует моделировать контактный пункт на уровне краевых гребней зубов: в этом случае помимо застревания пищи в межзубном промежутке возможны сколы материала, из которого выполнена пломба. Как правило, эта погрешность связана с использованием плоской матрицы, не имеющей выпуклого контура в области экватора.

Формирование контактного ската краевого гребня осуществляется с помощью абразивных полосок (штрипсов) или дисков. Наличие ската краевого гребня предотвращает сколы материала в этой области и застревание пищи.

Следует обращать внимание на формирование плотного контакта между пломбой и соседним зубом, обеспечение оптимального прилегания материала к десневой стенке, предотвращение избыточного введения материала в область десневой стенки полости (избегая создания «нависающего края»).

При препарировании полости класса III предпочтительны язычный и небный доступы, так как это позволяет сохранить вестибулярную поверхность эмали и обеспечить более высокий функциональный эстетический уровень восстановления зуба. При препарировании контактную стенку полости иссекают эмалевым ножом или бором, предварительно защитив интактный соседний зуб металлической матрицей. Формируют полость, удаляя эмаль, лишенную подлежащего дентина, обрабатывают края финишными борами. Допускается сохранение вестибулярной эмали, лишенной подлежащего дентина, если она не имеет трещин и признаков деминерализации.

Особенностями препарирования полости класса IV являются создание скоса. При препарировании предпочтительно создание ретенционной формы, так как адгезии композитных материалов часто бывает недостаточно.

При пломбировании обращать внимание на правильное формирование контактного пункта.

При пломбировании композитными материалами восстановление режущего края должно проводиться в два этапа:

- формирование язычного и небного фрагментов режущего края. Первое отсвечивание проводится через эмаль или ранее наложенный композит с вестибулярной стороны;
- формирование вестибулярного фрагмента режущего края; отсвечивание проводится через отвержденный язычный или небный фрагмент.

Для дополнительной ретенции пломбировочных материалов применяют анкерные штифты. Анкерные штифты – это стандартные конструкционные элементы, условно состоящие из двух частей – корневой и коронковой. Анкерные штифты бывают из стали, благородных сплавов, титана, стекловолокна, углерода. При установке анкерных штифтов особое внимание уделяется по возможности более плотному прилеганию выступающей, широкой части штифта к устью корневого канала. Необходимо учитывать, что винтовые нарезки на некоторых штифтах предназначены только для дополнительной ретенции, а не для завинчивания штифта в канал, - это может привести к расколу корня зуба. При необходимости штифт можно подогнать по длине корня зуба, укоротив (подточив) его корневую часть. Рекомендуется, чтобы длина корневой части анкерного штифта составляла  $\frac{2}{3}$ , минимум  $\frac{1}{2}$  длины корня зуба. Анкерный штифт

фиксируется в корневом канале на цемент. С помощью анкерных штифтов можно восстанавливать как однокорневые, так и многокорневые зубы.

### ***Восстановление анатомической формы коронковой части зуба протезированием***

Показаниями к протезированию является:

- убыль твердых тканей коронковой части зуба после препарирования: для группы жевательных зубов при ИРОПЗ > 0,4 показано изготовление вкладок из металлов, из керамики или из композитных материалов. При ИРОПЗ > 0,6 показано изготовление искусственных коронок, при ИРОПЗ > 0,8 показано применение штифтовых конструкций с последующим изготовлением коронок,
- предупреждение развития деформаций зубочелюстной системы при наличии соседних зубов с пломбами, восстанавливающими более 1/2 жевательной поверхности.

Вкладки, искусственные коронки, штифтовые конструкции позволяют восстановить анатомическую форму, функцию зуба, предупредить развитие патологического процесса, обеспечить эстетику зубного ряда.

### ***Алгоритм и особенности изготовления вкладки***

Вопрос о методе восстановления анатомической формы зуба после эндодонтического лечения вкладкой либо коронкой может решаться только после удаления всех некротизированных тканей. Показаниями к изготовлению вкладок чаще всего являются полости классов I и II по Блеку. Вкладки могут изготавливаться как из металлов, так и из керамики и композитных материалов. Вкладки позволяют восстановить анатомическую форму, функцию зуба, предупредить развитие патологического процесса, обеспечить эстетику зубного ряда.

Противопоказаниями к применению вкладок являются:

- поверхности зубов, малодоступные для формирования полостей под вкладки;
- зубы с неполноценной, хрупкой эмалью.

Вкладки изготавливают в несколько посещений.

Во время первого посещения проводится окончательное формирование полости. Полость под вкладку формируется после удаления всех некротизированных и пигментированных тканей и должна отвечать следующим требованиям:

- быть ящикообразной;
- дно и стенки полости должны выдерживать жевательное давление;
- форма полости должна обеспечивать удержание вкладки от смещения в любых направлениях,

- для точного краевого прилегания, обеспечивающего герметизм, следует формировать скос (фальц) в пределах эмали под углом  $45^\circ$  (при изготовлении цельнолитых вкладок).

После формирования полости производится моделирование вкладки во рту или получают оттиск (прямым или непрямым способом).

При моделировании восковой модели вкладки обращают внимание на точность подгонки восковой модели по прикусу с учетом не только центральной окклюзии, но и всех движений нижней челюсти, за исключением возможности образования ретенционных участков, с придание внешним поверхностям восковой модели правильной анатомической формы. При моделировании вкладки в полости по классу II используют матрицы для предотвращения повреждений межзубного десневого сосочка.

При изготовлении вкладок непрямым методом получают оттиски. Получение оттиска после одонтопрепарирования на том же приеме возможно при отсутствии повреждений маргинального пародонта. Используются силиконовые двухслойные и альгинатные оттискные массы, стандартные оттискные ложки. Рекомендуется края ложек перед получением оттисков окантовывать узкой полоской лейкопластыря для лучшей ретенции оттискного материала. Желательно использовать специальный клей для фиксации силиконовых оттисков на ложке. После выведения ложек из полости рта производится контроль качества оттисков.

В случае применения метода ретракции десны при получении оттисков уделяется внимание соматическому статусу пациента. При наличии в анамнезе сердечно-сосудистых заболеваний (ишемической болезни сердца, стенокардии, артериальной гипертензии, нарушений сердечного ритма) нельзя применять для ретракции десны вспомогательные средства, содержащие катехоламины (в том числе нити, пропитанные такими составами).

При изготовлении керамических или композитных вкладок проводят определение цвета.

После моделирования вкладки или получения оттисков для ее изготовления отпрепарированная полость зуба закрывается временной пломбой.

#### *Следующее посещение*

После изготовления вкладки в зуботехнической лаборатории производят припасовку вкладки. Обращают внимание на точность краевого прилегания, отсутствие зазоров, окклюзионные контакты с зубами антагонистами, на апроксимальные контакты, на цвет вкладки. При необходимости проводят коррекцию.

При изготовлении цельнолитой вкладки после ее полировки, а при изготовлении керамической или композитной вкладок – после глазурования проводят фиксацию вкладки на постоянный цемент.

Пациента инструктируют по поводу правил пользования вкладкой и указывают на необходимость регулярного посещения врача 1 раз в полгода.

### *Алгоритм и особенности изготовления микропротезов (виниров)*

Под винирами в целях данного протокола следует понимать фасеточные облицовки, изготавливаемые на фронтальные зубы верхней челюсти. Особенности изготовления виниров:

1. виниры устанавливаются только на фронтальные зубы с целью восстановления эстетики зубного ряда
2. виниры изготавливаются из стоматологической керамики или композитных материалов
3. при изготовлении виниров препарирование тканей зуба проводится только в пределах эмали, *при этом сошлифовывают пигментированные участки*
4. виниры изготавливаются с перекрытием режущего края зуба или без перекрытия

*1 посещение.* При принятии решения об изготовлении винира на том же приеме приступают к лечению.

#### *Препарирование опорных зубов*

При препарировании следует обращать особое внимание на глубину: сошлифовывают 0,3-0,7 мм твердых тканей. Перед началом препарирования целесообразно провести ретракцию десны и маркировку глубины препарирования с использованием специального маркировочного бора (диска) размером 0,3-0,5 мм. Обращать внимание на сохранение апроксимальных контактов, избегать препарирования в пришеечной области.

Получение оттиска с отпрепарированного зуба проводится на том же приеме. Используются силиконовые двухслойные и альгинатные оттискные массы, стандартные оттискные ложки.



Рекомендуется края ложек перед получением оттисков окантовывать узкой полоской лейкопластыря для лучшей ретенции оттискного материала. Желательно использовать специальный клей для фиксации силиконовых оттисков на ложке. После выведения ложек из полости рта производится контроль качества оттисков (точность отображения анатомического рельефа, отсутствие пор и пр.).

Для фиксации правильного соотношения зубных рядов в положении центральной окклюзии применяются гипсовые или силиконовые блоки. Проводится определение цвета винира.

### **Следующее посещение.**

#### **Наложение и припасовка винира**

Особое внимание необходимо обращать на точность прилегания краев винира к твердым тканям зуба, проверяют отсутствие зазоров между виниром и зубом. Обращают внимание на апроксимальные контакты, на окклюзионные контакты с зубами-антагонистами. Особо тщательно выверяют контакты во время сагиттальных и трансверзальных движений нижней челюсти. При необходимости проводится коррекция.

Проводится фиксация винира на постоянный цемент или композитный материал для цементирования двойного отверждения. Обращать внимание на соответствие цвета цемента цвету винира. Проводят окончательную коррекцию, шлифовку и полировку винира.

Пациента инструктируют по поводу правил пользования виниром и указывают на необходимость регулярного посещения врача 1 раз в полгода.

#### **Алгоритм изготовления искусственных коронок**

Перед изготовлением искусственной коронки ставится постоянная пломба, при необходимости с применением анкерных штифтов. Показаниями к применению анкерных штифтов являются тонкие стенки коронковой части, разрушение более одной стенки коронки. Анкерные штифты – это стандартные конструкционные элементы, условно состоящие из двух частей – корневой и коронковой. Корневая часть располагается в корневом канале зуба, а коронковая служит для дополнительной ретенции пломбировочных материалов. Анкерные штифты бывают из стали, благородных сплавов, титана, стекловолокна, углерода. При установке анкерных штифтов особое внимание уделяется по возможности более плотному прилеганию

выступающей, широкой части штифта к устью корневого канала. Необходимо учитывать, что винтовые нарезки на некоторых штифтах предназначаются только для дополнительной ретенции, а не для завинчивания штифта в канал, - это может привести к расколу корня зуба. При необходимости штифт можно подогнать по длине корня зуба, укоротив (подточив) его корневую часть. Рекомендуется, чтобы длина корневой части анкерного штифта составляла  $2/3$ , минимум  $1/2$  длины корня зуба. Анкерный штифт фиксируется в корневом канале на цемент. С помощью анкерных штифтов можно восстанавливать как однокорневые, так и многокорневые зубы.

### *Алгоритм и особенности изготовления цельнолитой коронки*

Показанием к изготовлению коронок является значительное поражение окклюзионной или режущей поверхности зубов. Коронки изготавливаются на зубы после проведения пломбирования. Цельнолитые коронки изготавливают на любые зубы для восстановления анатомической формы и функции, а также для предупреждения дальнейшего разрушения зуба. Коронки изготавливаются в несколько посещений.

#### *Особенности изготовления цельнолитых коронок:*

1. При протезировании моляров рекомендуется использование цельнолитой коронки или коронки с металлической окклюзионной поверхностью.
2. При изготовлении цельнолитой металлокерамической коронки моделируется оральная гирлянда (металлический кантик по краю коронки).
3. Пластмассовая (по потребности – керамическая) облицовка производится в области фронтальных зубов на верхней челюсти лишь до 5 зуба включительно и на нижней челюсти до 4 зуба включительно, далее – по потребности.
4. При изготовлении коронок на зубы-антагонисты необходимо соблюдать определенную последовательность:
  - первым этапом является одновременное изготовление временных капп на подлежащие протезированию зубы обеих челюстей с максимальным восстановлением окклюзионных соотношений и обязательным определением высоты нижнего отдела лица. Эти каппы должны как можно точнее воспроизводить конструкцию будущих коронок;
  - сначала изготавливают постоянные коронки на зубы верхней челюсти
  - после фиксации коронок на зубы верхней челюсти изготавливают постоянные коронки на зубы нижней челюсти.

*1 посещение.* После необходимых подготовительных лечебных мероприятий и принятия решения о протезировании на том же приеме приступают к лечению.

### **Подготовка к препарированию**

Перед началом препарирования получают оттиски для изготовления временных пластмассовых коронок (капп).

#### Препарирование зубов под коронки

Вид препарирования выбирается в зависимости от вида будущих коронок и групповой принадлежности протезируемых зубов. При препарировании нескольких зубов следует обращать особое внимание на параллельность клинических осей культей зубов после препарирования.

Получение оттиска с отпрепарированных зубов на том же приеме возможно при отсутствии повреждений маргинального пародонта при препарировании. Используются силиконовые двухслойные и альгинатные оттискные массы, стандартные оттискные ложки. Рекомендуется края ложек перед получением оттиска окантовывать узкой полоской лейкопластыря для лучшей ретенции оттискного материала. Желательно использовать специальный клей для фиксации силиконовых оттисков на ложке. После выведения ложек из полости рта производится контроль качества оттисков.

В случае применения метода ретракции десны при получении оттиска уделяется внимание соматическому статусу пациента. При наличии в анамнезе сердечно-сосудистых заболеваний (ишемической болезни сердца, стенокардии, артериальной гипертензии, нарушений сердечного ритма) нельзя применять для ретракции десны вспомогательные средства, содержащие катехоламины (в том числе нити, пропитанные такими составами).

Для фиксации правильного соотношения зубных рядов в положении центральной окклюзии применяются гипсовые или силиконовые блоки

При изготовленных временных капп проводится, их припасовка, при необходимости – перебазировка и фиксация на временный цемент.

Для предотвращения развития воспалительных процессов в тканях краевого пародонта после препарирования назначается противовоспалительная регенерирующая терапия, включающая полоскания полости рта настойкой коры дуба, а также настоями ромашки и шалфея, при необходимости – аппликации масляным раствором витамина А или другими средствами, стимулирующими эпителизацию.

#### **Следующее посещение. Получение оттисков.**

При изготовлении цельнолитых коронок рекомендуется назначать больного на приём на следующий день или через день после препарирования для получения рабочего двухслойного оттиска с отпрепарированных зубов и оттиска с зубов-антагонистов, если они не были получены в первое посещение.

Используются силиконовые двухслойные и альгинатные оттискные массы, стандартные оттискные ложки. Рекомендуется края ложек перед получением оттисков

окантовывать узкой полоской лейкопластыря для лучшей ретенции оттискового материала. Желательно использовать специальный клей для фиксации силиконовых оттисков на ложке. После выведения ложек из полости рта производится контроль качества оттисков (отображение анатомического рельефа, отсутствие пор).

В случае применения метода ретракции десны при получении оттисков уделяется внимание соматическому статусу пациента. При наличии в анамнезе сердечно-сосудистых заболеваний (ишемической болезни сердца, стенокардии, артериальной гипертензии, нарушений сердечного ритма) нельзя применять для ретракции десны вспомогательные средства, содержащие катехоламины (в том числе нити, пропитанные такими составами).

Следующее посещение.

Наложение и припасовка каркаса цельнолитой коронки. Особое внимание необходимо обращать на точность прилегания каркаса в пришеечной области (краевое прилегание), проверяют отсутствие зазора между стенкой коронки и культей зуба. Обращают внимание на соответствие контура края опорной коронки контурам десневого края, на степень погружения края коронки в десневую борозду. Обращают внимание на апроксимальные контакты, на окклюзионные контакты с зубами-антагонистами. При необходимости проводится коррекция.

В случае если облицовка не предусмотрена, проводится полировка цельнолитой коронки и ее фиксация на временный или постоянный цемент. Для фиксации коронок следует применять временные и постоянные цементы.

Если предусмотрена керамическая или пластмассовая облицовка, проводится выбор цвета облицовки.

Коронки с облицовкой на верхней челюсти делают до 5-го зуба включительно, на нижней – до 4-го включительно. Облицовки жевательных поверхностей боковых зубов не показаны.

*Следующее посещение.* Наложение и припасовка готовой цельнолитой коронки с облицовкой.

Особое внимание следует обращать на точность прилегания коронки в пришеечной области (краевое прилегание), проверяют отсутствие зазора между стенкой коронки и культей зуба. Обращают внимание на соответствие контура края коронки контурам десневого края, на степень погружения края коронки в десневую щель. Обращают внимание на апроксимальные контакты, на окклюзионные контакты с зубами-антагонистами. При необходимости проводится коррекция. При применении металлопластмассовой коронки после полировки, а при применении металлокерамической коронки – после глазурирования проводится фиксация на временный

(на 2 – 3 недели) или на постоянный цемент. Особое внимание при фиксации на временный цемент необходимо обращать на удаление остатков цемента из межзубных промежутков.

*Следующее посещение.* Фиксация на постоянный цемент.

Особое внимание при фиксации на постоянный цемент обращать на удаление остатков цемента из межзубных промежутков.

Пациента инструктируют по поводу правил пользования коронкой и указывают на необходимость регулярного посещения врача 1 раз в полгода.

Алгоритм и особенности изготовления штампованной коронки

Штампованная коронка при правильном изготовлении полноценно восстанавливает анатомическую форму зуба и предотвращает развитие осложнений.

После диагностических исследований, необходимых подготовительных лечебных мероприятий и принятия решения о протезировании на том же приеме приступают к лечению.

Препарирование зубов

При препарировании следует обращать внимание на параллельность стенок отпрепарированного зуба (форма цилиндра). При препарировании нескольких зубов следует обращать внимание на параллельность клинических осей культей зубов после препарирования.

Получение оттиска с отпрепарированных зубов на том же приеме возможно при отсутствии повреждений маргинального пародонта при препарировании. При изготовлении штампованных коронок применяются альгинатные оттискные массы, стандартные оттискные ложки. Рекомендуется края ложек перед получением оттисков окантовывать узкой полоской лейкопластыря для лучшей ретенции оттискного материала. После выведения ложек из полости рта производится контроль качества.

Для фиксации правильного соотношения зубных рядов в положении центральной окклюзии применяются гипсовые или силиконовые блоки (регистраторы).

В случае необходимости определения центрального соотношения челюстей, изготавливаются восковые базисы с окклюзионными валиками.

При изготовленных временных капп проводится их припасовка, при необходимости – перебазировка и фиксация на временный цемент.

Для предотвращения развития воспалительных процессов в тканях краевого пародонта, связанных с травмой при препарировании, назначается противовоспалительная регенерирующая терапия, включающая полоскания полости рта настоем коры дуба, а также настоями ромашки и шалфея. При необходимости –

аппликации масляным раствором витамина А или другими средствами, стимулирующими эпителизацию.

Следующее посещение.

Получение оттисков, если они не были получены в первое посещение.

Используются альгинатные оттискные массы, стандартные оттискные ложки. Рекомендуется края ложек перед получением оттисков окантовывать узкой полоской лейкопластыря для лучшей ретенции оттискного материала. После выведения ложек из полости рта производится контроль качества оттисков (отображение анатомического рельефа, отсутствие пор).

*Следующее посещение.* Примерка и припасовка штампованных коронок. Особое внимание следует обращать на точность прилегания коронки в пришеечной области (краевое прилегание), проверяют отсутствие давления коронки на ткани маргинального пародонта. Обращают внимание на соответствие контура края опорной коронки контурам десневого края, на степень погружения края коронки в десневую щель (максимум на 0,3-0,5 мм). Обращают внимание на апроксимальные контакты, на окклюзионные контакты с зубами-антагонистами. При необходимости проводится коррекция. При использовании комбинированных штампованных коронок (по Белкину) после припасовки коронки получают оттиск культи зуба с помощью воска, налитого внутрь коронки. Определяют цвет пластмассовой облицовки. Коронки с облицовкой на верхней челюсти делают лишь до 5-го зуба включительно, на нижней – до 4-го включительно. Облицовки жевательных поверхностей боковых зубов в принципе не показаны. После полировки производится фиксация на постоянный цемент.

Особое внимание при фиксации на постоянный цемент обращать на удаление остатков цемента из межзубных промежутков.

Пациента инструктируют по поводу правил пользования коронками и указывают на необходимость регулярного посещения врача 1 раз в полгода.

Алгоритм и особенности изготовления цельнокерамической коронки

Показанием к изготовлению цельнокерамических коронок является значительное поражение окклюзионной или режущей поверхности зубов. Цельнокерамические коронки могут изготавливать на любые зубы для восстановления анатомической формы и функции, а также для предупреждения дальнейшего разрушения зуба. Коронки изготавливаются в несколько посещений.

Особенности изготовления цельнокерамических коронок:

1. Главной особенностью является необходимость препарирования зуба с циркулярным прямоугольным уступом под углом 90° или полукруглым уступом.

2. При изготовлении коронок на зубы-антагонисты необходимо соблюдать определенную последовательность:
  - первым этапом является одновременное изготовление временных капп на подлежащие протезированию зубы обеих челюстей с максимальным восстановлением окклюзионных соотношений и обязательным определением высоты нижнего отдела лица. Эти каппы должны как можно точнее воспроизводить конструкцию будущих коронок;
  - сначала изготавливают постоянные коронки на зубы верхней челюсти;
  - после фиксации коронок на зубы верхней челюсти изготавливают постоянные коронки на зубы нижней челюсти;
3. При расположении уступа на уровне десневого края или ниже всегда необходимо применять ретракцию десны перед получением оттиска.

*1 посещение.* После необходимых подготовительных лечебных мероприятий и принятия решения о протезировании на том же приеме приступают к лечению.

### ***Подготовка к препарированию***

Перед началом препарирования получают оттиски для изготовления временных пластмассовых коронок (капп).

#### Препарирование зубов под цельнокерамические коронки

Всегда применяется препарирование с прямоугольным циркулярным уступом под углом 90° или полукруглым уступом.

При препарировании нескольких зубов следует обращать особое внимание на параллельность клинических осей культей зубов после препарирования.

Получение оттиска с отпрепарированных зубов на том же приеме возможно при отсутствии повреждений маргинального пародонта при препарировании. Используются силиконовые двухслойные и альгинатные оттискные массы, стандартные оттискные ложки. Рекомендуется края ложек перед получением оттиска окантовывать узкой полоской лейкопластыря для лучшей ретенции оттискного материала. Желательно использовать специальный клей для фиксации силиконовых оттисков на ложке. После выведения ложек из полости рта производится контроль качества оттисков.

В случае применения метода ретракции десны при получении оттиска уделяется внимание соматическому статусу пациента. При наличии в анамнезе сердечно-сосудистых заболеваний (ишемической болезни сердца, стенокардии, артериальной гипертензии, нарушений сердечного ритма) нельзя применять для ретракции десны

вспомогательные средства, содержащие катехоламины (в том числе нити, пропитанные такими составами).

Для фиксации правильного соотношения зубных рядов в положении центральной окклюзии применяются гипсовые или силиконовые блоки.

При изготовленных временных капп проводится их припасовка, при необходимости – перебазировка и фиксация на временный цемент.

Для предотвращения развития воспалительных процессов в тканях краевого пародонта после препарирования назначается противовоспалительная регенерирующая терапия, включающая полоскания полости рта настойкой коры дуба, а также настоями ромашки и шалфея, при необходимости – аппликации масляным раствором витамина А или другими средствами, стимулирующими эпителизацию. Проводится определение цвета будущей коронки.

*Следующее посещение. Получение оттисков.*

При изготовлении цельнокерамических коронок рекомендуется назначать больного на приём на следующий день или через день после препарирования для получения рабочего двухслойного оттиска с отпрепарированных зубов и оттиска с зубов-антагонистов, если они не были получены в первое посещение.

Используются силиконовые двухслойные и альгинатные оттискные массы, стандартные оттискные ложки. Рекомендуется края ложек перед получением оттисков окантовывать узкой полоской лейкопластыря для лучшей ретенции оттискного материала. Желательно использовать специальный клей для фиксации силиконовых оттисков на ложке. После выведения ложек из полости рта производится контроль качества оттисков (отображение анатомического рельефа, отсутствие пор).

В случае применения метода ретракции десны при получении оттисков уделяется внимание соматическому статусу пациента. При наличии в анамнезе сердечно-сосудистых заболеваний (ишемической болезни сердца, стенокардии, артериальной гипертензии, нарушений сердечного ритма) нельзя применять для ретракции десны вспомогательные средства, содержащие катехоламины (в том числе нити, пропитанные такими составами).

*Следующее посещение.*

Наложение и припасовка цельнокерамической коронки. Особое внимание необходимо обращать на точность прилегания коронки к уступу в пришеечной области (краевое прилегание), проверяют отсутствие зазора между стенкой коронки и культей зуба. Обращают внимание на соответствие контура края опорной коронки контурам края уступа, на апроксимальные контакты и окклюзионные контакты с зубами-антагонистами. При необходимости проводится коррекция. После глазурирования проводится фиксация на



временный (на 2 – 3 недели) или на постоянный цемент. Для фиксации коронок следует применять временные и постоянные цементы. Особое внимание при фиксации на временный цемент необходимо обращать на удаление остатков цемента из межзубных промежутков.

*Следующее посещение.* Фиксация на постоянный цемент.

Особое внимание при фиксации на постоянный цемент обращать на удаление остатков цемента из межзубных промежутков.

Пациента инструктируют по поводу правил пользования коронкой и указывают на необходимость регулярного посещения врача 1 раз в полгода.

#### Алгоритм и особенности изготовления штифтовых конструкций

При показателях ИРОПЗ более 0,8 показано изготовление штифтовых конструкций – собственно штифтовых зубов или штифтовых культевых вкладок с последующим изготовлением искусственных коронок. Простые штифтовые зубы применяются в качестве временных конструкций и с их помощью можно восстановить только одиночные однокорневые зубы. Культевые штифтовые конструкции – цельнолитые культевые вкладки и культевые вкладки на анкерных штифтах применяются для восстановления однокорневых и многокорневых зубов. Цельнолитые культевые вкладки обладают высокой прочностью и позволяют восстанавливать даже зубы с полностью разрушенной коронковой частью.

Условия сохранения корней:

- корневой канал должен быть проходим на  $\frac{2}{3}$  своей длины, но не менее, чем на  $\frac{1}{2}$  своей длины
- стенки корня должны иметь достаточную толщину - около 1мм
- корневой канал должен быть запломбирован до верхушки
- стенки корня не поражены патологическим процессом
- отсутствие патологических изменений в периапикальных тканях
- отсутствие патологической подвижности корня более I степени
- необходимость для дальнейшего протезирования

С помощью культевых вкладок на *анкерных штифтах* можно восстанавливать коронковую часть зубов, у которых сохранена минимум одна стенка, так как соединение культы из композитного материала с металлическим анкерным штифтом не обеспечивают оптимальной прочности конструкции, которой обладают цельнолитые культевые вкладки. Все эти конструкции после их изготовления должны иметь форму отпрепарированной культы зуба для последующего изготовления искусственной коронкой.

При изготовлении культовых штифтовых конструкций проводят распломбировку корневого канала на  $\frac{2}{3}$  его длины, минимум до  $\frac{1}{2}$ . Если зуб многокорневой, то один канал, наиболее проходимый, распломбировывают на  $\frac{1}{2}$  его длины, остальные каналы могут быть распломбированы на меньшую длину, при невозможности распломбировки оставшихся каналов в их устьях создают углубления для дополнительной ретенции.

#### Культовые вкладки на анкерных штифтах

Анкерные штифты – это стандартные конструкционные элементы, условно состоящие из двух частей – корневой и коронковой. Корневая часть располагается в корневом канале зуба, а коронковая служит для дополнительной ретенции пломбировочных материалов. Изготовление культовых вкладок на анкерных штифтах проводят в одно посещение. Проводят формировании полости, максимально сохраняя твердые ткани зуба, за исключением размягченных, пораженных кариесом. Производят распломбировку канала. Следует обращать особое внимание на соответствие оси препарирования оси канала для предотвращения перфорации стенки корня. Желательно применение разверток – сверл соответствующих размеров. Это позволяет более точно подготовить корневой канал к установке анкерного штифта. При установке штифта особое внимание уделяется по возможности более плотному прилеганию коронковой (широкой) части штифта к устью корневого канала. При восстановлении многокорневого зуба при использовании нескольких штифтов проверяют их взаимное расположение в корневых каналах. При необходимости штифт можно подогнать по длине корня зуба, укоротив (подточив) его внутрикорневую часть. Длина анкерного штифта должна составлять  $\frac{2}{3}$ , минимум  $\frac{1}{2}$  длины корня зуба. Необходимо учитывать, что винтовые нарезки на некоторых штифтах предназначаются только для дополнительной ретенции, а не для завинчивания штифта в канал, - это может привести к расколу корня зуба. Анкерный штифт фиксируется в корневом канале на цемент. Затем с помощью композитных материалов производится моделирование коронковой части культовой вкладки. После этого препарировывают культю зуба вместе с вкладкой, придавая ей форму с учетом выбранной конструкции будущей искусственной коронки.

#### Цельнолитые культовые вкладки

Цельнолитые культовые вкладки изготавливаются из сплавов металлов (кобальт-хромовые, никель-хромовые, серебряно-палладиевые, золотоплатиновые).

Изготовление цельнолитых культовых вкладок проводят в два посещения.

#### *Первое посещение*

Проводят формировании полости, максимально сохраняя твердые ткани зуба, за исключением размягченных, пораженных кариесом. Производят распломбировку канала

на  $2/3$ , минимум на  $1/2$  длины корня зуба. Следует обращать особое внимание на соответствие оси препарирования оси канала для предотвращения перфорации стенки корня. Желательно применение разверток – сверл соответствующих размеров.

Для изготовления вкладок применяют два метода моделирования: прямой и не прямой.

**Прямой метод** предусматривает изготовление и припасовку внутрикорневого штифта. При моделировке культевой вкладки из воска применяются металлические штифты, изготовленные из кламмерной проволоки, реже стандартные анкерные штифты или применяются беззольные штифты. После припасовки штифта в корневом канале культевая вкладка моделируется из размягченного воска, после придания ей формы культи отпрепарированного зуба выводится из полости рта (из корневых каналов). Особое внимание обращать на предотвращение деформаций смоделированной вкладки при выведении, что возможно из-за мягкости воска и на точное отображение контура корня.

При моделировке культевой вкладки из самотвердеющей пластмассы внутрикорневой штифт изготавливается из той же пластмассы, другой пластмассы или применяются стандартные пластмассовые заготовки. Используют только беззольные пластмассы. После припасовки штифта в корневом канале по диаметру и длине корня, он должен свободно входить в корневой канал на всем протяжении. Смазывают стенки канала вазелином, размещивают самотвердеющую пластмассу, в тестообразной стадии обмазывают штифт и отжимают. Особое внимание следует обращать на точное отображение контура корня. После затвердения пластмассы штифт с надкорневой частью извлекают из корневого канала, обрабатывают надкорневую часть смоделированной вкладки, придавая ей форму отпрепарированной культи зуба. При резко выраженной дивергенции (расхождения) корней и соответствующей дивергенции штифтов и, следовательно, невозможности установить будущую культевую вкладку, применяют составные вкладки, т.е. смоделированную вкладку распиливают на две части. После этого препарируют культю зуба вместе со смоделированной вкладкой, соблюдая все требования, предъявляемые к отпрепарированному зубу с учетом выбранной конструкции искусственной коронки.

Применение **непрямого метода** моделирования показано при восстановлении многокорневых зубов, если возникают трудности при большой дивергенции (расхождении) корней. После подготовки (распломбировки) корневых каналов получают двухслойный оттиск. Используются силиконовые двухслойные оттискные массы, стандартные оттискные ложки. Рекомендуется края ложек перед получением оттисков окантовывать узкой полоской лейкопластыря для лучшей ретенции оттискного материала. Желательно использовать специальный клей для фиксации силиконовых оттисков на ложке. После выведения ложек из полости рта производится контроль качества оттисков (отображение анатомического рельефа, отсутствие пор). В случае применения метода ретракции десны при получении оттисков уделяется внимание соматическому статусу пациента. При наличии в анамнезе сердечно-сосудистых заболеваний (ишемической болезни сердца, стенокардии, артериальной гипертензии, нарушений сердечного ритма) нельзя применять для ретракции десны вспомогательные средства, содержащие катехоламины (в том числе нити, пропитанные такими составами).

Для получения более точного отображения корневого канала перед введением второго корригирующего слоя оттискного материала можно ввести в корневой канал пластмассовую заготовку внутрикорневого штифта, который останется в оттиске. Оттиск передается в зуботехническую лабораторию, где проводится моделировка культевой вкладки на гипсовой модели. При резко выраженной дивергенции (расхождении) корней и соответствующей дивергенции штифтов и, следовательно, невозможности установить будущую культевую вкладку, применяют составные вкладки, т.е. смоделированную вкладку распиливают на две части. После этого отливают вкладку из металла.

#### *Следующие посещение*

Готовую отлитую из металла вкладку припасовывают в полости рта. Особое внимание необходимо обращать на точность прилегания вкладки к тканям корня зуба (краевое прилегание), зондом проверяют отсутствие зазора между краем вкладки и краем корня зуба. После припасовки вкладки производится фиксация на постоянный цемент. После подготовки корня и самой вкладки к фиксации (обезжиривание, высушивание и т.д.) замешанный цемент вводится сначала в корневой канал с помощью каналонаполнителя и/или зонда, потом вкладка с цементом медленно вводится в корневой канал легкими возвратно-поступательными движениями. Быстрое введение вкладки в корневой канал может привести к попаданию пузырька воздуха в канал, и как следствие – «недосаживанию» вкладки. После окончательного затвердевания цемента, но не ранее чем через два часа после фиксации, препарируют культю зуба вместе с вкладкой, соблюдая все требования, предъявляемые к препарированию зуба с учетом

выбранной конструкции искусственной коронки. (Смотри раздел 7.2.6.3.2 Алгоритм изготовления искусственных коронок).

### **Цельнолитой штифтовый зуб**

При невозможности применения культевых вкладок и искусственных коронок, например из-за особенностей прикуса (отсутствует место) применяются цельнолитые штифтовые зубы.

#### *Первое посещение*

После подготовки (распломбировки) корневого канала получают двухслойный оттиск. Используются силиконовые двухслойные оттискные массы, стандартные оттискные ложки. Рекомендуется края ложек перед получением оттисков окантовывать узкой полоской лейкопластыря для лучшей ретенции оттискного материала. Желательно использовать специальный клей для фиксации силиконовых оттисков на ложке. После выведения ложек изо рта производится контроль качества оттисков (отображение анатомического рельефа, отсутствие пор). В случае применения метода ретракции десны при получении оттисков уделяется внимание соматическому статусу пациента. При наличии в анамнезе сердечно-сосудистых заболеваний (ишемической болезни сердца, стенокардии, артериальной гипертензии, нарушений сердечного ритма) нельзя применять для ретракции десны вспомогательные средства, содержащие катехоламины (в том числе нити, пропитанные такими составами).

Для получения более точного отображения корневого канала перед введением второго корригирующего слоя оттискного материала можно ввести в корневой канал пластмассовую заготовку внутрикорневого штифта, который останется в оттиске. Оттиск передается в зуботехническую лабораторию, где проводится моделировка штифтового зуба на гипсовой модели. Возможно изготовление литого штифтового зуба и литого штифтового зуба с облицовкой (керамической или пластмассовой). Сам зуб отливают из металла.

#### *Следующие посещения*

Готовый отлитый из металла штифтовый зуб припасовывают в полости рта. Особое внимание необходимо обращать на точность прилегания штифтового зуба к тканям корня (краевое прилегание), зондом проверяют отсутствие зазора между краем штифтового зуба и краем корня. После припасовки штифтового зуба проводят коррекцию окклюзии. При использовании штифтового зуба с облицовкой (керамической или пластмассовой), после окончательной доработки в зуботехнической лаборатории проводится фиксация на постоянный цемент. После подготовки корня и самого

штифтового зуба к фиксации (обезжиривание, высушивание и т.д.) замешанный цемент вводится сначала в корневой канал с помощью каналонаполнителя и/или зонда, потом штифтовый зуб с цементом медленно вводится в корневой канал легкими возвратно-поступательными движениями. Быстрое введение штифтовой части в корневой канал может привести к попаданию пузырька воздуха в канал, и как следствие – «недосаживанию» зуба.

**ПРИЛОЖЕНИЕ №5.**

К Клиническим рекомендациям (протоколам лечения) «Болезни пульпы зуба»

**ОБЩИЕ РЕКОМЕНДАЦИИ ПО ПОДБОРУ СРЕДСТВ ГИГИЕНЫ В  
ЗАВИСИМОСТИ ОТ СТОМАТОЛОГИЧЕСКОГО СТАТУСА ПАЦИЕНТА**

<b>Контингент пациентов</b>	<b>Рекомендуемые средства гигиены</b>
<p>Население районов с содержанием фторида в питьевой воде менее 1 мг/л. Наличие у пациента очагов деминерализации эмали, гипоплазии.</p>	<p>Зубная щетка мягкая или средней жесткости, противокариозные зубные пасты – фторид- и кальцийсодержащие (соответственно возрасту), флоссы, фторидсодержащие ополаскиватели.</p>
<p>Население районов с содержанием фторида в питьевой воде более 1 мг/л. Наличие у пациента проявлений флюороза</p>	<p>Зубная щетка мягкая или средней жесткости, зубные пасты не содержащие фторид, кальцийсодержащие; флоссы не пропитанные фторидами, ополаскиватели не содержащие фторид.</p>
<p>Пациенты с воспалительными заболеваниями пародонта (в период обострения)</p>	<p>Зубная щетка с мягкой щетиной, противовоспалительные зубные пасты (с лекарственными травами, антисептиками*, солевыми добавками), флоссы, ополаскиватели с противовоспалительными компонентами.  <i>*Примечание:</i> рекомендуемый курс использования зубных паст и ополаскивателей с антисептиками – 7-10 дней.</p>
<p>Наличие зубочелюстных аномалий (скученность, дистопия зубов)</p>	<p>Зубная щетка средней жесткости и лечебно-профилактическая зубная паста (соответственно возрасту), флоссы, зубные ершики, ополаскиватели.</p>
<p>Наличие в полости рта брекет-систем</p>	<p>Зубная щетка ортодонтическая средней жесткости, противокариозные и противовоспалительные зубные</p>

	<p>пасты (чередование), зубные ершики, монопучковые щетки, суперфлоссы, ополаскиватели с противокариозными и противовоспалительными компонентами, ирригаторы.</p>
<p>Наличие стоматологических имплантатов</p>	<p>Зубная щетка с различной высотой пучков щетины*, противокариозные и противовоспалительные зубные пасты (чередование), зубные ершики, монопучковые щетки, суперфлоссы, не содержащие спирта ополаскиватели с противокариозными и противовоспалительными компонентами, ирригаторы. Не следует использовать зубочистки и жевательные резинки.</p> <p><i>*Примечание:</i> зубные щетки с ровной подстрижкой щетины использовать не рекомендуется вследствие их более низкой очищающей эффективности.</p>
<p>Уход за съемными ортопедическими и ортодонтическим конструкциями</p>	<p>Зубная щетка для съемных протезов (двусторонняя, с жесткой щетиной), таблетки для очищения съемных протезов.</p>
<p>Пациенты с повышенной чувствительностью зубов.</p>	<p>Зубная щетка с мягкой щетиной, зубные пасты для снижения чувствительности зубов, содержащие хлорид стронция, нитрат калия, хлорид калия, гидроксиапатит, флоссы, ополаскиватели для чувствительных зубов.</p>
<p>Пациенты с ксеростомией</p>	<p>Зубная щетка с очень мягкой щетиной, зубная паста с ферментными системами и низким пенообразованием, ополаскиватель без спирта, увлажняющий гель, флоссы.</p>



К клиническим рекомендациям (протоколам лечения) «Болезни пульпы зуба»

## **ХИРУРГИЧЕСКИЕ МЕТОДЫ ЛЕЧЕНИЯ**

### **Резекция верхушки корня зуба**

Операции предшествует механическая, медикаментозная обработка канала зуба и постоянное пломбирование канала.

Операцию выполняют под местной анестезией. Проводят разрез длиной 1,5 – 2 см через слизистую оболочку и надкостницу. Вершина разреза должна находиться на уровне середины проекции корня. Основание лоскута должно быть обращено к переходной складке. Слизисто-надкостничный лоскут отделяют распатором. Трепанацию и удаление костной стенки альвеолы производят долотами или специальными шаровидными борами (фрезами). Резекцию верхушки корня проводят на 1/3 его длины, перпендикулярно оси корня, используя для этого фиссурные боры или торцевую фрезу, и удаляют гранулему, кюретаж. В случае необходимости применяют ретроградное пломбирование. Для этого резекцию верхушки корня проводят не перпендикулярно оси корня, а под углом, создав на корне наклонную плоскость, которая обращена к вестибулярной (наружной) поверхности. После этого полость промывают растворами антисептиков, слизисто – надкостничный лоскут укладывают на место и фиксируют узловыми швами.

### **Ампутация корня**

Операции предшествует механическая, медикаментозная обработка канала «остающегося» корня зуба с последующей постоянной пломбировкой.

Операцию проводят под местной анестезией. Отслаивают слизисто-надкостничный лоскут и иссекают костную стенку альвеолы. С помощью твердосплавного фиссурного бора отсекают корень на уровне фуркации и удаляют его, используя элеватор или щипцы. Острые края альвеолы сглаживают кусачками или с помощью конусовидной фрезы. После механической и антисептической обработки костной раны слизисто-надкостничный лоскут укладывают на место и фиксируют узловыми швами.

### **Гемисекция зуба**

Операции предшествует механическая, медикаментозная обработка канала «остающегося» корня зуба с последующей постоянной пломбировкой.

Операцию проводят под местной анестезией. С помощью алмазного бора распиливают коронковую часть и корень по фуркации, и удаляют его, используя элеватор или щипцы. Межкорневую перегородку и костную ткань, окружающую оставшийся корень,

сохраняют. Далее проводят тщательную механическую и антисептическую обработку костной раны.

#### Коронорадикулярная сепарация

Данная операция используется только на молярах нижней челюсти. Операции предшествует механическая, медикаментозная обработка каналов зуба с последующей постоянной пломбировкой каналов.

Операцию проводят под местной анестезией. С помощью алмазного бора распиливают коронковую часть и корень по бифуркации. Далее проводят тщательную механическую и антисептическую обработку костной раны.

## Приложение № 7

К Клиническим рекомендациям (протоколам лечения) «Болезни пульпы зуба»

**ФОРМА ДОБРОВОЛЬНОГО ИНФОРМИРОВАННОГО СОГЛАСИЯ ПАЦИЕНТА  
ПРИ ВЫПОЛНЕНИИ КЛИНИЧЕСКИХ РЕКОМЕНДАЦИЙ (ПРОТОКОЛОВ  
ЛЕЧЕНИЯ)**

**ПРИЛОЖЕНИЕ К МЕДИЦИНСКОЙ КАРТЕ № \_\_\_\_\_**

Пациент \_\_\_\_\_

(ф.,и.,о.)

получил разъяснения по поводу диагноза кариес .....,

получил информацию:

об особенностях течения заболевания \_\_\_\_

вероятной длительности лечения \_\_\_\_\_

о вероятном прогнозе \_\_\_\_\_.

Пациенту \_\_\_\_\_ предложен \_\_\_\_\_ план \_\_\_\_\_ обследования \_\_\_\_\_ и \_\_\_\_\_ лечения, \_\_\_\_\_ включающий \_\_\_\_\_

\_\_\_\_\_

Предложено изготовление ..... на \_\_\_\_\_

из материалов \_\_\_\_\_

Примерная стоимость лечения составляет около \_\_\_\_\_. Пациенту известен прейскурант, принятый в клинике.

Таким образом, пациент получил разъяснения о цели лечения и информацию о планируемых методах диагностики и лечения.

Пациент извещен о необходимости подготовки к лечению:

.....

.....

Пациент извещен о необходимости в ходе лечения

.....

.....,

получил указания и рекомендации по уходу за полостью рта.

Пациент извещен, что несоблюдение им рекомендаций врача может отрицательно сказаться на состоянии здоровья.

Пациент получил информацию о типичных осложнениях, связанных с данным заболеванием, с необходимыми диагностическими процедурами и с лечением.

Пациент извещен о вероятном течении заболевания и его осложнениях при отказе от лечения.

Пациент имел возможность задать любые интересующие его вопросы касательно состояния его здоровья, заболевания и лечения и получил на них удовлетворительные ответы.

Пациент получил информацию об альтернативных методах лечения, а также об их примерной стоимости.

Беседу провел врач \_\_\_\_\_ (подпись врача).

«\_\_» \_\_\_\_\_ 20\_\_ г.

Пациент согласился с предложенным планом лечения, в чем

расписался собственноручно \_\_\_\_\_ (подпись пациента)

или

расписался его законный представитель \_\_\_\_\_ (подпись законного

представителя)

или

что удостоверяют присутствовавшие при беседе \_\_\_\_\_ (подпись врача)

\_\_\_\_\_ (подпись свидетеля)

Пациент не согласился с планом лечения (отказался от предложенного вида протеза), в чем расписался собственноручно \_\_\_\_\_ (подпись пациента)

или расписался его законный представитель \_\_\_\_\_ (подпись законного

представителя)

или

что удостоверяют присутствовавшие при беседе \_\_\_\_\_ (подпись врача)

\_\_\_\_\_ (подпись свидетеля)

Пациент изъявил желание:

- дополнительно к предложенному лечению пройти обследование \_\_\_\_\_,
- получить дополнительную медицинскую услугу \_\_\_\_\_,
- вместо предложенного материала пломбы получить \_\_\_\_\_.

Пациент получил информацию об указанном методе обследования/лечения.

Поскольку данный метод обследования/лечения также показан пациенту, он внесен в план лечения.

«\_\_» \_\_\_\_ 20\_\_ г. \_\_\_\_\_ (подпись пациента)

\_\_\_\_\_ (подпись врача)

Поскольку данный метод обследования/лечения не показан пациенту, он не внесен в план лечения.

«\_\_» \_\_\_\_ 20\_\_ г. \_\_\_\_\_ (подпись пациента)

\_\_\_\_\_ (подпись врача)

К Клиническим рекомендациям (протоколам лечения) «Болезни пульпы зуба»

### ДОПОЛНИТЕЛЬНАЯ ИНФОРМАЦИЯ ДЛЯ ПАЦИЕНТА

1. Запломбированные зубы необходимо чистить зубной щеткой с пастой так же, как естественные зубы - два раза в день. После еды следует полоскать рот для удаления остатков пищи.
2. Для чистки межзубных промежутков можно использовать зубные нити (флоссы) после обучения их применению и по рекомендации врача-стоматолога.
3. При возникновении кровоточивости при чистке зубов нельзя прекращать гигиенические процедуры. Если кровоточивость не проходит в течение 3-4 дней, необходимо обратиться к стоматологу терапевту.
4. Если после пломбирования и окончания действия анестезии пломба мешает смыканию зубов, то необходимо в ближайшее время обратиться к лечащему врачу-стоматологу.
5. При пломбах из композитных материалов не следует принимать пищу, содержащую естественные и искусственные красители (например: чернику, чай, кофе и т.п.), в течение первых 2-х суток после пломбирования зуба.
6. Возможно временное появление боли (повышенной чувствительности) в запломбированном зубе во время приема и пережевывании пищи. Если указанные симптомы не проходят в течение 1-2 недель, необходимо обратиться к лечащему стоматологу.
7. При возникновении в зубе резкой боли, необходимо как можно быстрее обратиться к лечащему стоматологу.
8. Во избежание сколов пломбы и прилегающих к пломбе твердых тканей зуба не рекомендуется принимать и пережевывать очень жесткую пищу (например: орехи, сухари), откусывать от больших кусков (например: от цельного яблока).
9. Раз в полгода следует посещать стоматолога для проведения профилактических осмотров и необходимых манипуляций (при пломбах из композитных материалов – для полировки пломбы, что увеличит срок её службы).

**Приложение № 9**

К клиническим рекомендациям (протоколам лечения) «Болезни пульпы зуба»

**ПЕРЕЧЕНЬ СТОМАТОЛОГИЧЕСКИХ МАТЕРИАЛОВ И ИНСТРУМЕНТОВ,  
НЕОБХОДИМЫХ ДЛЯ РАБОТЫ ВРАЧА****Обязательный ассортимент**

1. набор инструментов стоматологических (лоток, зеркало, шпатель, пинцет стоматологический, зонд стоматологический, экскаваторы, гладилки, штопферы)
2. стекла стоматологические для замешивания
3. набор инструментов для работы с амальгамами
4. набор инструментов для работы с композитами
5. артикуляционная бумага
6. турбинный наконечник
7. прямой наконечник
8. угловой наконечник
9. стальные боры для углового наконечника
10. алмазные боры для турбинного наконечника для препарирования твердых тканей зубов
11. алмазные боры для углового наконечника для препарирования твердых тканей зубов
12. твердосплавные боры для турбинного наконечника
13. твердосплавные боры для углового наконечника
14. дискодержатели для углового наконечника для полировочных дисков
15. резиновые полировочные головки
16. полировочные щеточки
17. полировочные диски
18. штрипсы металлические разной степени зернистости
19. штрипсы пластиковые
20. ретракционные нити
21. кровеостанавливающие средства
22. карборундовые головки для прямого наконечника
23. алмазные головки для прямого наконечника
24. алмазные диски
25. перчатки одноразовые
26. маски одноразовые
27. слюноотсосы одноразовые

28. стаканы одноразовые
29. очки для работы с гелио-лампой
30. одноразовые шприцы
31. карпульный шприц
32. иглы к карпульному шприцу
33. цветовая шкала
34. материалы для повязок и временных пломб
35. силикатные цементы
36. фосфатные цементы
37. стелоиномерные цементы
38. амальгамы в капсулах
39. двухкамерные капсулы для замешивания амальгамы
40. капсулосмеситель
41. композитные материалы химического отверждения
42. композитные материалы светового отверждения
43. жидкотекучие композиты химического отверждения
44. жидкотекучие композиты светового отверждения
45. адгезивные системы для светоотверждаемых композитов
46. адгезивные системы для композитов химического отверждения
47. антисептики для медикаментозной обработки полости рта и кариозной полости
48. абразивные пасты, не содержащие фтор для очищения поверхности зуба
49. пасты для полирования пломб и зубов
50. лампы для фотополимеризации композита
51. аппарат для электроодонтодиагностики
52. межзубные клинья деревянные
53. межзубные клинья прозрачные
54. матрицы металлические
55. матрицы стальные контурированные
56. матрицы прозрачные
57. матрицедержатель
58. матричная фиксирующая система
59. пистолет-апликатор для капсульных композитных материалов
60. апликаторы
61. средства для обучения пациента гигиене полости рта (зубные щетки, пасты, нити, держатели для зубных нитей)
62. анкерные штифты в ассортименте
63. развертки к анкерным штифтам



64. гуттаперчивые штифты разных размеров
65. препараты для дезинфекции корневых каналов
66. материалы для пломбировки корневых каналов
67. микромотор
68. анестетики для карпульного шприца
69. бумажные штифты
70. материалы для химического расширения корневых каналов
71. эндодонтическая линейка для определения длины корневых каналов
72. стопперы
73. корневые иглы
74. К-римеры
75. К-файлы
76. Н-файлы
77. корневые рашпили
78. каналорасширители (сверла)
79. пульпэкстракторы
80. материалы (препараты) для обезжиривания и высушивания корневых каналов
81. карборундовые диски
82. дискодержатели для прямого наконечника
83. стандартные оттискная (слепочная) ложки
84. альгинатная оттискная (слепочная) масса
85. двухслойная силиконовая оттискная (слепочная) масса
86. базисный воск
87. моделировочный воск (лавакс)
88. кламмерная проволока
89. полиры для прямого наконечника
90. цветовая шкала для определения цвета облицовки и искусственных зубов
91. гипс простой
92. шпатель для замешивания альгинатных оттискная (слепочная) материалов и гипса
93. чашка резиновая
94. цинкфосфатные цементы для постоянной фиксации фиксации несъемных конструкций
95. горелка газовая
96. цементы для временной фиксации несъемных протезов
97. щипцы крампонные
98. ножницы коронковые

99. щипцы коронковые
100. наковальня
101. молоточек стоматологический
102. коронкосбиватель
103. шприцы эндодонтические с иглами
104. 2% раствор метиленового синего
105. Градационная 10-бальная шкала различных оттенков синего цвета
106. лейкопластырь (для обклейки краев стандартной слепочной (оттисковой) ложки)
107. Пародонтальный зонд
108. Мумифицирующие пасты на основе параформальдегида

#### Дополнительный ассортимент

1. высокоскоростной наконечник (угловой) для турбинных боров
2. стерилизатор гласперленовый
3. аппарат ультразвуковой для очистки боров
4. стандартные ватные валики
5. бокс для стандартных ватных валиков
6. фартуки для пациента
7. бумажные блоки для замешивания
8. ватные шарики для высушивания кариозных полостей
9. квикдам (коффердам)
10. материалы для лечебных и изолирующих прокладок
11. термофилы
12. апекслокатор
13. аппарат для ультразвуковой обработки корневых каналов
14. эндодонтический наконечник
15. эмалевый нож
16. триммеры десневого края
17. таблетки для окрашивания зубов при гигиенических мероприятиях
18. аппарат для диагностики кариеса
19. инструменты для создания контактных пунктов на молярах и премолярах
20. боры для фиссуротомии
21. типсы для изоляции протоков околоушных слюнных желез
22. защитные очки
23. защитный экран

24. супергипс
25. индивидуально настраиваемый артикулятор с лицевой дугой
26. материал для изготовления временных капп в клинике
27. композиционный поверхностный герметик, постбондинг
28. профайлы
29. протейперы
30. самоотвердеющая пластмасса холодной полимеризации
31. самоотвердеющая пластмасса холодной полимеризации (беззольная) для моделировки культовых вкладок
32. стандартные пластмассовые штифты для самоотвердеющей пластмасса холодной полимеризации
33. клей для силиконовых слепочных (оттисковых) масс

**Приложение № 10**

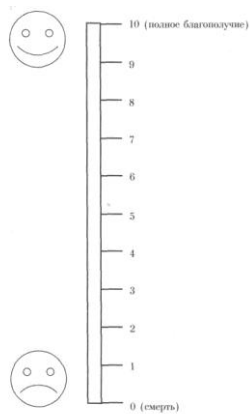
К клиническим рекомендациям (протоколам лечения) «Болезни пульпы зуба»

**Анкета пациента**

ФИО \_\_\_\_\_ Дата заполнения \_\_\_\_\_

Как Вы оцениваете Ваше общее самочувствие на сегодняшний день?

Отметьте, пожалуйста, на шкале значение, соответствующее состоянию Вашего здоровья.



**Приложение № 10**

К клиническим рекомендациям (протоколам лечения) «Болезни пульпы зуба»

**КАРТА ПАЦИЕНТА**

История болезни № \_\_\_\_\_

Наименование учреждения \_\_\_\_\_

Дата: начало наблюдения \_\_\_\_\_ окончание наблюдения \_\_\_\_\_

Ф.И.О. \_\_\_\_\_ возраст \_\_\_\_\_

Диагноз основной \_\_\_\_\_

Сопутствующие заболевания: \_\_\_\_\_

Модель пациента: \_\_\_\_\_

Объем оказанной нелекарственной медицинской помощи: \_\_\_\_\_

Код	Наименование ПМУ	Отметка о выполнении (кратность)
<b>В процессе диагностики</b>		
A01.07.001	Сбор анамнеза и жалоб при патологии рта	
A01.07.002	Визуальное исследование при патологии рта	
A01.07.003	Пальпация органов полости рта	
A01.07.005	Внешний осмотр челюстно-лицевой области	
A02.07.001	Осмотр рта с помощью дополнительных инструментов	
A02.07.002	Исследование зубов с использованием стоматологического зонда	
A02.07.005	Термодиагностика зуба	
A02.07.006	Определение прикуса	
A02.07.007	Перкуссия зубов	
A03.07.001	Люминесцентная стоматоскопия	
A03.07.003	Диагностика состояния зубочелюстной системы с помощью методов и средств лучевой визуализации	
A05.07.001	Электроодонтометрия	
A06.07.003	Прицельная внутриротовая контактная рентгенография	
A06.07.010	Радиовизиография челюстно-лицевой области	
A06.31.006	Описание и интерпретация рентгенологических изображений	
A12.07.003	Определение индексов гигиены полости рта	
A12.07.004	Определение пародонтальных индексов	
<b>В процессе лечения</b>		
A06.07.003	Прицельная внутриротовая контактная рентгенография	
A06.07.010	Радиовизиография челюстно-лицевой области	
A06.31.006	Описание и интерпретация рентгенологических изображений	

A13.31.007	Обучение гигиене полости рта	
A14.07.004	Контролируемая чистка зубов	
A16.07.002	Восстановление зуба пломбой	
A16.07.003	Восстановление зуба вкладкой, виниром, полукоронкой	
A16.07.004	Восстановление зуба коронкой	
A16.07.008	Пломбирование корневого канала зуба	
A16.07.009	Пульпотомия (ампутация коронковой пульпы)	
A16.07.010	Экстирпация пульпы	
A16.07.034	Инструментальная и медикаментозная обработка корневого канала	
A16.07.035	Восстановление зуба пломбировочными материалами с использованием анкерных штифтов	
A16.07.036	Восстановление зуба коронкой с использованием композитной культевой вкладки на анкерном штифте	
A16.07.037	Восстановление зуба коронкой с использованием цельнолитой культевой вкладки	
A16.07.055	Профессиональная гигиена полости рта и зубов	
A16.07.056	Восстановление зубов штифтовыми зубами	
A25.07.001	Назначение лекарственной терапии при заболеваниях полости рта и зубов	

Лекарственная помощь (указать применяемый препарат):

\_\_\_\_\_

Осложнения лекарственной терапии (указать проявления):

\_\_\_\_\_

Наименование препарата, их вызвавшего:

\_\_\_\_\_

Исход (по классификатору исходов): \_\_\_\_\_

\_\_\_\_\_

Информация о пациенте передана в учреждение, мониторирующее Протокол:

\_\_\_\_\_

(название учреждения)

(дата)

Подпись лица, ответственного за мониторинг протокола в медицинском учреждении:

\_\_\_\_\_

<b>ЗАКЛЮЧЕНИЕ ПРИ МОНИТОРИНГЕ АНИИ</b>	Полнота выполнения обязательного перечня немедикаментозной помощи	<b>да</b> <b>нет</b>	ПРИМЕЧАНИЕ
	Выполнение сроков выполнения медицинских услуг	<b>да</b> <b>нет</b>	
	Полнота выполнения обязательного перечня лекарственного ассортимента	<b>да</b> <b>нет</b>	
	Соответствие лечения требованиям протокола	<b>да</b>	

	по срокам/продолжительности	<b>нет</b>	
	Комментарии: _____ _____ _____ _____ _____ _____		
	_____ _____ (дата)	_____ _____ (подпись)	

### Библиография

1. Альшиц А.М. Пломбирование кариозных полостей вкладками. - М.,1969
2. Ахмедова З.Р. Совершенствование метода инструментальной обработки и рентгенологического исследования корневых каналов различных групп зубов: Автореф. ...канд. мед. наук: 14.00.21-М., 2008. -25 с.
3. Базин А. К. Эпидемиология и комплексная профилактика кариеса зубов у детей аграрных и промышленных районов Новосибирской области : Автореф. дис.... канд. мед. наук. - Новосибирск, 2003. – 17.
4. Барер Г.М., Антанян А.А. Сравнительная оценка точности надежности показаний апекслокаторов Endoest Apex (Россия), Root ZX (Япония) и Apex Finder (США): исследования in vitro. – Эндодонтия today.-2003,-№1-2.-С.12-18.
5. Батюков Н.М., Иванова Г.Г., Курганова И.М., Черкасова А.И., Прокопович А.В., Тихонов Э.П. Экспериментальная оценка качества пломбирования корневых каналов современными методами// Материалы XIX Всероссийской научно-практической конференции «Актуальные проблемы стоматологии».- М.- 2008.-С.34-36
6. Бауманн М. Пломбирование системы корневых каналов //Клиническая стоматология. – 1998, №4. – С.18-24.
7. Бондаренко И.И., Бондаренко И.С. Применение ультразвука в эндодонтическом лечении// Новые технологии в стоматологии.-Москва-Краснодар-2004.-С.12-14.
8. Боровский Е.В. Лечение осложнений кариеса зубов: проблемы и их решения //Стоматология. – 1999, №1. – С.21-24.
9. Боровский Е.В. Клиническая эндодонтия //М.: «Стоматология», 2003. - 176 с.
10. Боровский Е.В. Проблемы эндодонтии по данным анкетирования //Клиническая стоматология. – 1998, №1. – С.6-9.
11. Боровский Е.В., Протасов М.Ю. Распространенность осложнений кариеса и эффективность эндодонтического лечения //Клиническая стоматология. – 1998, №3. –С.4-8.
12. Баянов Б., Христовоз Т. Микропротезирование.- София, 1962
13. Биденко Н.В. Стеклоиономерные цементы в стоматологии. – К.: Книга плюс, 1999.-120 с.



14. Большаков Г.В. Подготовка зубов к пломбированию и протезированию. - М.: «Медицина», 1983. – 112 с.
15. Борисенко А.В. , Неспрядько В.П. Композиционные пломбировочные и облицовочные материалы в стоматологии.- К.: Книга плюс, 2002.-200с.
16. Боровский Е.В. Кариес зубов: препарирование и пломбирование. – М.: АО «Стоматология», 2001. – 144 с.
17. Боровский Е.В., Леус П.А. Кариес зубов. -М.:Медицина, 1979.-256 с.
- 18.Вагнер В.Д., Рогачкова Е.А. Требования к оснащению кабинета терапевтической стоматологии в зависимости от разряда медицинской организации //Проблемы стоматологии .- 2005, №3. - С. 34-37.
19. Вайнштейн Б.Р., Городецкий Ш.И. Пломбирование зубов литыми вкладками. - М.,1961.
20. Владимирова И.Ю. Повышение эффективности лечения кариеса зубов у больных с сахарным диабетом с применением сверхэластичных материалов: Автореф. дис.... канд. мед. наук.- Новосибирск, 2003, -21 с.
21. Волков А.Г. Трансканальные воздействия постоянным током в эндодонтическом лечении зубов: Автореф. ...доктор мед. наук: 14.01.14; 14.03.11-М., 2010. -50 с.
22. Волков А.Г., Дикопова Н.Ж. Внутриканальное воздействие постоянным током при лечении зубов с труднопроходимыми корневыми каналами// Материалы X Всероссийской научно-практической конференции «Актуальные проблемы стоматологии», М., 2003. - С.75-76.
23. Вульффорд М. Клиническая техника эндодонтической подготовки // ДентАрт. – 1996, №4. – С.30-38.
24. Городов О.Н., Молоков В.Д., Степанченко О.Ю. Новые инструменты в эндодонтии //Стоматология для всех.-2006, №2.-С.30-31.
25. Гречишников В.И., Лавриненко В.И., Меликов Л.П. Экспериментально-морфологическая оценка регенерации компонентов культи пульпы после витальной субтотальной экстирпации// Новое в теории и практике стоматологии.- Ставрополь, 2002.-С.16-23
26. Грохольский А.П., Центило Т.Д., Заноздра Л.Н., Гирина Е.В. Реставрация разрушенных коронок зубов современными пломбировочными материалами. - К.: УМК КМАПО, 2001.- 120 с.

27. Грошиков М.И. Профилактика и лечение кариеса зубов. – М.: «Медицина», 1980. – 192 с.
28. Дзюба О.Н. Клинико-экспериментальное обоснование причин развития и профилактики гиперестезии при использовании композитных материалов: Автореф. дис.... канд. мед. наук.- Екатеринбург, 2003, -21.
29. Дикопова Н.Ж. Внутриканальное воздействие постоянным током с использованием серебряно-медного проводника при лечении пульпита: Автореф. ... канд. мед. наук: 14.00.21-М., 2007.-24 с.
30. Ефанов О.И., Носов В.В., Волков А.Г., Дикопова Н.Ж. Способ направленного локального внутриканального воздействия постоянным током (апекс-форез) при эндодонтическом лечении зубов// Бюллетень изобретения. Полезные модели, 2005, №15, ч. 4. - С.747.
31. Ефанов О.И., Волков А.Г. Электроодонтодиагностика.-М., 1999. - 22 с.
32. Золотова Л.Ю. Оценка степени минерализации дентина и факторов, влияющих на этот процесс в динамике лечения кариеса у лиц с различным уровнем резистентности зубов: Автореф. дис.... канд. мед. наук. - Омск, 2003. – 22 с.
33. Иванов Д.С. Экспериментальное обоснование выбора препарата для эндодонтической обработки при пломбировании корневых каналов стекловолоконными штифтами// Сборник трудов научно-практической конференции молодых ученых «Актуальные проблемы терапевтической стоматологии», посвященной памяти профессора М.И. Грошикова. Москва, 2006.-С.203.
34. Иоффе Е. Здоровый дентин и бондинг. Краткое руководство по восстановлению зубов // Новое в стоматологии. Специальный выпуск.-1997.- №3.-С. 139.
35. Иоффе Е. Срок службы адгезивов // Новое в стоматологии.-1998.-№1.- С.22.
36. Копейкин В.Н., Миргазизов М.З., Малый А.Ю. Ошибки в ортопедической стоматологии: Профессиональные и медико-правовые аспекты - М., 2002. – 240 с.
37. Кузьмина Э.М. Профилактика стоматологических заболеваний. Учебное пособие. – «Поли Медиа Пресс», 2001; 216 с.

38. Ландинова Е.В. Повышение эффективности лечения кариеса дентина у пациентов с декомпенсированной формой заболевания: Автореф. дис.... канд. мед. наук. - Омск, 2004. – 17 с.
39. Леонова Л.Е., Коломойцев В.Ф., Черепанов А.Ю., Бастанжиева Т.В. Клинико-иммунологическая оценка эффективности временного пломбирования корневых каналов// Материалы XVII Всероссийской научно-практической конференции.-М.- 2007.-С.22-24.
40. Леманн К.М., Хельвиг Э. Основы терапевтической и ортопедической стоматологии: Пер. с нем. – Львов: ГалДент. – 1999. - 298 с.
41. Леонтьев В.К. Шевыроногов В.З., Чекмезова И.В. Влияние реминерализующей терапии на процессы минерализации и проницаемости эмали зуба // Стоматология, 1983.- №5.- С.7-10.
42. Лукиных Л.М. Лечение и профилактика кариеса зубов. – Н. Новгород: НГМА. – 1999. – 168 с.
43. Лукиных Л.М., Шестопалова Л.В. Пульпит (клиника, диагностика, лечение)// Н. Новгород: Изд-во Нижегородской государственной медицинской академии, 2004.-88 с.
44. Макеева И.М. Восстановление зубов светоотверждаемыми композитными материалами.- М.: ОАО «Стоматология», 1997.- 72 с.
45. Максимовский Ю. М., Фурлянд Д.Г. Принципы формирования полости для реставрации зуба и методы препарирования. Обзор литературы // Новое в стоматологии.- 2001.-№2.-С. 3-11.
46. Максимовский Ю.М., Максимовская Л.Н., Орехова Л.Ю. Терапевтическая стоматология// М.: Медицина, 2002.-640 с.
47. Малый А.Ю. Медико-правовое обоснование врачебных стандартов оказания медицинской помощи в клинике ортопедической стоматологии: Дис... д-ра мед. наук. – М., 2001. - 272 с.
48. Мамедова Л.А. Искусство эндодонтии// М.: Мед. Книга, 2005.-120 с.
49. Мамедова Л.А., Подойникова М.Н. Ошибки и осложнения в эндодонтии// М.: Мед. Книга, 2006.-43 с.
50. Марусов И.В., Мишнев Л.М., Соловьева А.М. «Справочник врача-стоматолога по лекарственным препаратам» - 2002 г.

51. Миликевич В.Ю. Профилактика осложнений при дефектах коронок жевательных зубов и зубных рядов: Автореф. дис...д-ра мед. наук. – М., 1984. – 31 с.
52. МКБ-С: Международная классификация стоматологических болезней на основе МКБ-10: Перевод с англ. / ВОЗ: Науч. ред. А.Г.Колесник - 3-е изд. - М.: Медицина, 1997. – VIII, 248 с.
53. Николишин А.К. Современные композиционные пломбировочные материалы.- Полтава, 1996.-56 с.
54. Номенклатура работ и услуг в здравоохранении. Утверждена Минздравсоцразвития 12 июля 2004 г. – Москва: издательство «Ньюдиамед», 2004. – 211 с.
55. Овруцкий Г.Д., Леонтьев В.К. Кариес зубов. – М.: «Медицина», 1986. – 144 с.
56. Пахомов Г.Н. Первичная профилактика в стоматологии. - М.: «Медицина», 1982. – 240 с.
57. Петрова Е.В., Галанова Т.А., Тургенева Л.Б. Применение апекслокатора в повседневной клинической практике врача-стоматолога// Проблемы стоматологии.-2009, №4.-С.29-30
58. Петрокас А.Ж. Пульпэктомия. – Тверь, 2000.
59. Радлинский С. Реставрационные конструкции передних и боковых зубов // ДентАрт.-1996.- №4.- С.22-29.
60. Радлинский С. Реставрация передних зубов // ДентАрт.-1998.-№3.-С.29-40.
61. Радчик А.В. Сравнительные аспекты эффективности средств антимикробной санации системы корневых каналов зубов в эндодонтической практике: Автореф. ... канд. мед. наук: 14.00.21; 03.00.07-М., 2008.-24 с.
62. Рубин Л.Р. Электроодонтодиагностика. – М.: Медицина, 1976. – 136 с.
63. Руководство по ортопедической стоматологии / Под ред. В.Н. Копейкина. – М., Медицина. -1993. - 496 с.
64. Рыбаков А.И. Ошибки и осложнения в терапевтической стоматологии. – М.: «Медицина», 1966. – 152 с.
65. Сальников А. Н. Профилактика осложнений после протезирования концевых дефектов зубных рядов: Дис.... канд. мед. наук. – М., 1991. – 164 с.
66. Справочник по стоматологии / Под ред. В.М. Безрукова. – М.: Медицина, 1998. – 656 с.

67. Стоматологическая заболеваемость населения России / Под ред. Э.М. Кузьминой. – М., 1999. – 228 с.
68. Терапевтическая стоматология: Учебник/под ред. Ю.М. Максимовского.– М.: Медицина, 2002. – 640 с.
69. Терапевтическая стоматология: Учебник для студентов медицинских вузов/ Под ред. Е.В. Боровского. – М.: «Медицинское информационное агентство», 2004. – 840 с.
70. Хазанова В.В. Сравнительная оценка антимикробного действия некоторых антисептиков, применяемых при обработке корневых каналов //Клиническая стоматология. – 1997, №3. – 8-11.
71. Хохрина Т.Г. Лечение осложнений кариеса зубов с комбинированным использованием современных эндодонтических технологий: Автореф. ... канд. мед. наук: 14.00.21-М., 2000.-23 с.
72. Царев В.В., Митронин А.В., Черджијева Д.А. Анализ микробной флоры системы корневых каналов при хроническом язвенном пульпите// Dental Forum, 2010, №1-2 (34)-С.7-14.
73. Чиликин В.Н. Выбор штифтовых конструкций и способ их фиксации в корневом канале при прямых эстетических реставрациях// Клиническая стоматология.-2008,-№2.-С.28-32.
- 74.
75. Devis E.L., Jount R.B. Dentine adhesion iv smear layer-mediated dentin bonding agent//Dent. Res. – 1996- V.65 – P. 149-156/
76. Duke E.S. Adhesion and its application with restorative materials.// Dent Clin. North Am.- 1993 – v.37.-P.329-337.
77. Eick J.D., Robinson S.I. The dentinal surface its influence on dentinal adhesion. Part III. // Quintessence Int. – 1993.-V. 24.-P. 572-579.
78. Fusayma T. Optimum cavity wall treatment for adhesive restorations // Ester. Dent/-1990/-V.2.-P.95-99.
79. Hugo B., StassinakisA., Hotz P., Klaiber B. Разработка нового метода препарирования для лечения первичных апросимальных поражений // Новое в стоматологии.-2001.- №2.- С. 20-26.
80. Hunt P. R. Micro-conservative restorations for approximal carious lesions // J. Am. Dent. Assoc. – 1990.- V. 120.-P.37/
81. Stock C. J. R., Nehammer C. F. Endodontics in practice //Brit. Dental J. – 1996.

82. Trowbridge H.O., Kim S. Структура и функции пульпы // Эндодонтия/ под ред. С. Коэна, Р. Бернесар. – 2000.
83. Jenkins J. M. The physiology and biochemistry of the mouth. 4<sup>th</sup> ed /- Oxford, 1978.-600 p.
84. Joffe E. Особенности восстановления дефектов IV и III класса// Новое в стоматологии.-1995.-№6.-С.24-26.
85. Narisawa K., Narisawa K., Метод «сендвича» // Стоматологический сборник.- 1994.-№ 10-11.-С. 17-22.
86. Smith D.C. Стоматологические цементы // Квинтэссенция.-1995.-«№ 5/6.-С.25-44.